GC get connected 12

Your product and innovation update

2019

Sommaire

1. TRAVAIL D'ÉQUIPE avec Initial LiSi 3
Par Tom Clauwaert et Bob Elst, Belgique

2. Assemblage d'une restauration esthétique avec une colle composite photopolymérisable, G-CEM Veneer 10
Par Jacopo Mattiussi, Italie

3. Une technique simple et rapide pour obtenir de superbes prothèses provisoires personnalisées 15
Par Dr. Christian Lampson, Allemagne

4. Préservation de la denture fonctionnelle postérieure 18
Par David Gerdolle, Suisse

5. Restauration d'une arcade complète par couronnes secondaires en disilicate de lithium sur armature primaire 22
Par Joaquín García Arranz (Quini), Ramón Asensio Acevedo and Oscar Jimenez Rodriguez, Espagne

6. Restauration hybride sur implant par des couronnes télescopiques 32
Par Bill Marais, Afrique du Sud

7. Essentia Academic Excellence Contest : le cas gagnant 37
Par Myriam Alonso Fuente, Espagne

8. Prise en charge de l'agénésie des incisives latérales par des implants Les facteurs clés pour parvenir à un résultat exceptionnel 42
Par Dr. Miguel A Iglesia Puig, Espagne

Chers lecteurs, chères lectrices,
Bienvenue dans la 12e édition de la Newsletter Get Connected de GC.

À la veille de l'IDS 2019, nous nous réjouissons à l'idée de partager nos dernières innovations avec vous. Cette édition du GC Get Connected vous fera découvrir une série d'études de cas cliniques traités avec certaines des dernières nouveautés venues enrichir notre portefeuille de produits.
Initial LiSi Press, une céramique à base de disilicate de lithium bénéficiant d'une technologie exclusive (HDM, Micronisation Haute Densité), est tout particulièrement mise en avant dans cette édition. Lors de l'IDS 2017, GC devait répondre à des allégations de contrefaçon de brevet. Aujourd'hui, nous avons le plaisir d'annoncer que, peu avant l'IDS 2019, la Commission du commerce international des États-Unis (ITC) a rejeté ces attaques qu'elle a jugées infondées. Une excellente nouvelle donc pour les patients, les praticiens et les laboratoires dentaires qui pourront continuer à avoir accès à la céramique Initial LiSi Press de GC pour la fabrication d'inlays, d'onlays, de couronnes et de bridges. Nous entendons bien continuer à offrir des technologies et des matériaux nouveaux, qui apporteront des innovations et des progrès à l'avenir, et répondront toujours aux demandes et aux attentes de nos clients.

Je ne peux que vous souhaiter d'apprécier la lecture de cette édition et votre travail au quotidien.

Josef Richter
Président, GC Europe N.V.

initial™ LiSi Press

*Chirurgien-dentiste, **Tom Clauwaert** a obtenu son diplôme universitaire en 2000 à l'université libre néerlandaise de Bruxelles (VUB) en Belgique. Il a été assistant clinique en dentisterie prothétique de 2000 à 2005. Il pratique la chirurgie implantaire depuis 2012 et a obtenu son certificat en endodontie à l'université catholique de Louvain (UCL) en 2017. Actuellement, il gère son propre cabinet « Dental Office Boom » qui comporte deux unités dentaires équipées d'un microscope opératoire. Il participe activement à des formations nationales et internationales portant sur l'implantologie, l'esthétique, la conception numérique du sourire et d'autres domaines.*

***Bob Bosman Elst** a obtenu son diplôme universitaire de prothésiste dentaire en 1991. Tout en travaillant dans son propre laboratoire dentaire en Belgique, il s'emploie constamment au développement de techniques innovantes dont bénéficiera l'industrie dentaire. Au fil des ans, il a participé à plus de 40 cours, donnés notamment par des maîtres tels que Brüsch, Tyszko, Calgaro, Adolfi, Galle, Hegenbarth, Sieber, Polansky et beaucoup d'autres, soit en qualité de conférencier, soit à titre de participant actif. Son travail est reconnu par de nombreuses personnalités de la profession. En 2007, Bob a remporté le « 3e prix mondial » (dans la catégorie « Jeune céramiste ») à l'occasion du congrès mondial organisé par Nobel Biocare à Las Vegas. Il était le 1er des Européens parmi tous les participants de cet événement de grande renommée. Il a mis en place un service d'assistance couvrant tous les aspects des restaurations sur implant et des céramiques afin d'aider les praticiens dentaires. En 2017, il est devenu formateur dans le cadre du campus de GC Europe où il a trouvé un public de choix pour partager sa passion et son expérience.*

TRAVAIL D'ÉQUIPE avec Initial LiSi

Par **Tom Clauwaert** et **Bob Elst,** Belgique

Un joli sourire en parfaite harmonie avec les traits du visage d'un patient contribue à l'estime personnelle et au bien-être général d'un patient. Le résultat final doit répondre aux attentes du patient de façon aussi réaliste que possible. Cette étude de cas étape par étape démontre comment une planification rigoureuse, le choix du matériau et une communication transparente avec le patient peuvent optimiser votre résultat et la satisfaction du patient.

Une patiente âgée de 40 ans, qui déplorait l'aspect de ses dents antérieures maxillaires, est venue consulter notre cabinet dentaire. Un examen clinique a révélé une érosion grave des incisives centrales avec perte de la dimension verticale selon un scénario classique d'érosion causée par l'acide gastrique (Figure 1). La patiente avait souffert de boulimie dans le passé.

Fig. 1a : Sourire de la patiente.

Fig. 1b : Bouche au repos.

Fig. 1c : Perte de dimension verticale des incisives centrales due à une érosion grave.

Plan de traitement esthétique

Plusieurs photographies sont prises pour élaborer le plan de traitement esthétique. Un wax-up accordé avec les caractéristiques naturelles et les souhaits de la patiente est créé au laboratoire. Ce wax-up a ensuite été converti en un mock-up intra-oral (Figure 2). Tant les clichés que le mock-up intra-oral favorisent la communication avec les patients. Ils leur font comprendre ce qui est raisonnablement envisageable d'obtenir à la fin du plan de traitement. Les effets sur la fonction, notamment sur la phonétique, sont également évalués à ce stade. Les patients peuvent ainsi exprimer les changements qu'ils souhaitent obtenir plus en détail. Une planification minutieuse du traitement est la meilleure garantie pour assurer la satisfaction de vos patients sur le long terme.

Fig. 2 : Mock-up intra-oral. a) Vue de face ; b) Vue latérale.

Détermination de la teinte (Figure 3)

Le lingotin LiSi de translucidité moyenne MT-B2 a été choisi pour la structure. Toutefois, je (Bob Elst, ed.) pense personnellement que le choix de la céramique pour l'émail est beaucoup plus important. La gamme de céramiques LiSi offre un vaste éventail de teintes émail. La teinte CL-F (Clear Fluorescence), unique à Initial, est particulièrement intéressante. CL-F permet de créer une réelle « jonction amélo-dentinaire » qui casse dynamiquement la lumière. Elle guide la lumière dans la restauration et favorise la création d'un effet de halo naturel. Pour obtenir un joli halo, la teinte CL-F doit provenir de la région incisive et l'angle du bord incisif doit être taillé à 45 degrés. La partie la plus délicate du processus de détermination de la teinte est la sélection de la luminosité appropriée. Celle-ci est fortement liée à la manipulation des couches d'émail. Les dents sont préparées en fonction du mock-up. Un mock-up représente un excellent indicateur de la quantité de tissu dentaire devant être éliminée dans

Fig. 3 a-c : Détermination de la teinte. Il est important de maintenir la clé de positionnement en respectant la même angulation que la dent afin d'obtenir une réflexion similaire de la lumière. Les teintes sont déterminées à la lumière du jour ou sous des lampes d'intensité comparable. Les deux teintes émail les mieux assorties aux dents sont sélectionnées.

Fig. 4 : Réduction du bord incisif.

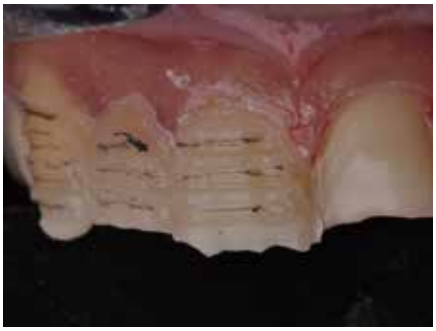

Fig. 5 : Réduction vestibulaire.

Fig. 6 : Vue de la réduction vestibulaire depuis le bord incisif.

chacune des surfaces pour obtenir l'épaisseur adéquate de la restauration. Des rainures de guidage sont préparées pour servir de repères de profondeur (Figure 4-7). Les limites marginales sont positionnées en juxta-gingival afin de ne pas compromettre l'espace biologique et l'émail non soutenu est éliminé (Figure 8).

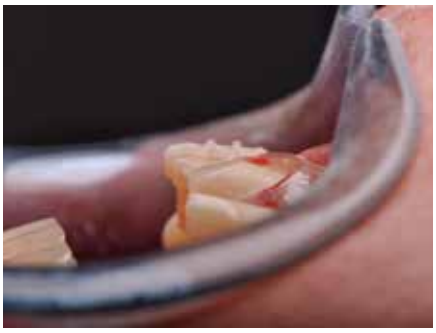

Fig. 7 : Vue latérale montrant le profil d'émergence et la limite marginale en juxta-gingival.

Fig. 8 : Mise en place de cordons rétracteurs. Il faut noter que toutes les limites marginales sont positionnées en juxta-gingival.

Le système LiSi permet de créer un profil d'émergence très naturel et une transition parfaite entre la gencive et la couronne, tout en respectant l'espace biologique. L'utilisation d'armatures céramo-métalliques, et même en zircone, produit souvent une zone d'ombre au niveau du rebord marginal de la gencive, juste en dessous de la limite cervicale de la dent en raison de l'absence de fluorescence de cette partie. L'armature réalisée en céramique Initial LiSi Press distribue la lumière de façon plus naturelle. Grâce à la technologie HDM (Micronisation Haute Densité), les microscristaux sont uniformément dispersés dans les lingotins LiSi Press et cet effet lumineux est toujours présent après la pressée. Auparavant, un chirurgien-dentiste aurait eu tendance à approfondir la préparation pour éviter cette ombre au niveau du bord, avec le risque de compromettre l'espace biologique et de causer une rétraction de la gencive après la mise en place de la restauration.

Les facettes provisoires en polyméthacrylate de méthyle (PMMA) sont conçues avec la même clé de positionnement en putty que celle ayant servi pour le mock-up. La clé a été soigneusement taillée en fonction du contour gingival (Figure 9a) de façon à faciliter l'élimination du matériau en excès après le transfert. Après la prise du PMMA, la clé peut être aisément retirée (Figure 9b).

Fig. 9 : a) Clé de positionnement en silicone putty ; b) Transfert en bouche.

Les cordons rétracteurs sont ensuite retirés (Figure 10) et le PMMA est parachevé selon le besoin (Fig. 11) et poli au moyen d'une pâte diamantée jusqu'à l'obtention d'une finition très brillante.

Pressée

Pour un petit laboratoire, le traitement et la pressée de la céramique Initial LiSi Press associée au revêtement LiSi PressVest est un énorme avantage. Un traitement bien réalisé ne produit aucune, ou pratiquement aucune couche de réaction, ce qui, assurément, favorise l'ajustement (Figure 12). Nous ne disposons que d'un seul four de pressée et par conséquent, la durée prolongée d'enfournement du cylindre dans le four de chauffe, entre 20 et 180 minutes, contribue à assurer la fluidité du flux de travail séquentiel. Nous transférons le cylindre du four de chauffe au four de pressée après une heure au maximum. La température de pressée diffère pour chaque four car de petites déviations sont toujours présentes d'un appareil à l'autre. Nous avons effectué notre étalonnage de cuisson avec CL-F. Le matériau doit être complètement transparent après la cuisson et continuer à présenter des bords nets. Nous avons également réalisé certaines pressées d'échantillons avec des profilés en cire. Après la pressée, la découpe des bords libres, ou cut-back, est optimisée. Nous avons choisi une découpe simple car il est toujours possible de procéder à des ajustements supplémentaires pendant la stratification de la céramique (Figure 13).

Fig. 10 : Retrait des cordons rétracteurs.

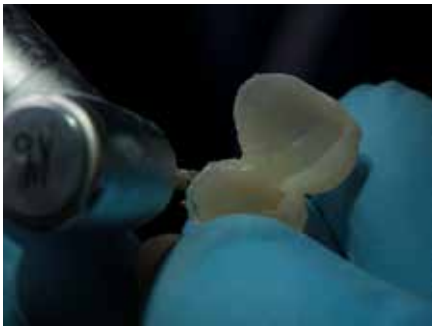

Fig. 11 : Finition et polissage de la restauration provisoire.

Fig. 12 : Démoulage des restaurations. Pratiquement aucune couche de réaction n'est présente.

Fig. 13 : Bord libre découpé (cut-back) revêtu de poudre d'or faisant apparaître la texture de surface.

Fig. 14 : Les maquillants Initial Lustre Pastes sont choisis pour la connexion entre le lingotin après découpe du bord libre et la céramique de stratification. Il est aussi possible d'utiliser les poudres Initial LiSi.

Fig. 15 : La poudre CL-F est parsemée sur la surface avant la première cuisson.

Cuisson

Après la préparation du cut-back au moyen de fraises diamantées, la structure est légèrement sablée avec des particules d'oxyde d'aluminium (Al_2O_3) de 25-50 µm, à une pression maximale de 1,5 bar.

Pour ce cas, la cuisson de connexion (première cuisson) est effectuée avec les maquillants Initial Lustre Pastes (Figure 14). Je préférais ici utiliser les Lustre Pastes plutôt que les poudres Initial LiSi en raison du développement particulier de la teinte dentaire naturelle. Les maquillants Lustre Pastes facilitent la perception visuelle de l'intensité de la

Fig. 16 : Résultat après la cuisson de connexion.

teinte. CL-F est ensuite parsemée sur les Lustre Pastes (Figure 15). À partir de la cuisson de connexion (Figure 16), les lobes sont adaptés de façon à casser visuellement la ligne horizontale et à ajouter de la profondeur à la zone incisive.

La zone incisive est préparée après la cuisson de connexion. Le point le plus important est de casser les lignes verticales et horizontales. La dent ne présente pas naturellement un motif constitué de lignes droites et par conséquent, un aspect onduleux, ou des lignes en S produiront un effet beaucoup plus naturel. En utilisant des mélanges de teintes différentes, en jouant avec la ligne horizontale et en variant les épaisseurs de la construction, il est possible de créer un effet tridimensionnel qui reproduit efficacement la texture interne naturelle (Figure 17). Après la création des lobes, ils sont de nouveau recouverts de CL-F (Figure 18) ; de ce fait, les lobes sont « enrobés » entièrement de CL-F et sont ainsi naturellement accentués au sein de la structure. CL-F optimise la transmission de la lumière et crée l'effet de halo recherché comme il a été expliqué précédemment. Ensuite, nous sommes passés au cycle de cuisson que je qualifie de « cuisson de saturation ».

La stabilité des céramiques LiSi permet de multiples cuissons ; toutefois, la teinte est principalement déterminée par le développement dû à la cuisson de saturation. La température de la cuisson de saturation est inférieure de 20 °C à la cuisson de connexion. J'évite de faire des corrections de saturation après la cuisson de finition de la forme car il est alors plus difficile de maîtriser la luminosité. C'est pourquoi nous effectuons notre première vérification de la teinte après la cuisson de saturation (Figure 19).

Ensuite, la construction se poursuit avec les matériaux d'émail. Un mélange de teinte émail EI 14 et EI 11 est utilisé pour la partie principale de l'émail. Ce même mélange avait été ajouté à la dentine pour la création de la structure des lobes

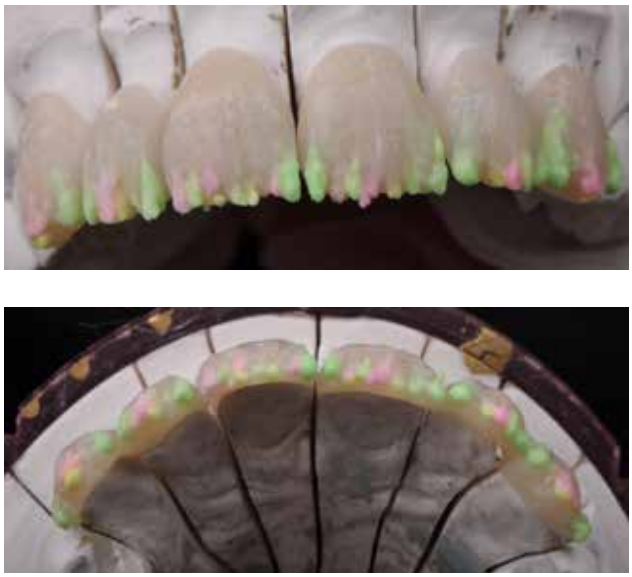

Fig. 17 : Pour les deux photographies : création de la zone incisive comportant la structure des lobes. En vert : émail mélangé avec dentine A2, 50 % ; en jaune : FD 91 avec CL-F, 50 % (ce mélange adoucit la teinte FD et la rend moins marquante) ; en rose : dentine A2 pure. Les lobes ont déjà été formés lors de la découpe du bord libre dans le lingotin MT B2. a) vue vestibulaire ; b) vue des bords incisifs.

Fig. 18 : Les lobes sont revêtus de poudre CL-F. Cet enrobage de l'émail avec CL-F assure une transmission optimale de la lumière et crée un effet de halo naturel.

Fig. 19 : Après la cuisson

au cours de l'étape précédente (cuisson de saturation).

Les dents naturelles ont un effet opalescent ; une meilleure façon de l'exprimer est peut-être un effet iridescent avec un équilibre fluctuant entre le blanc, le bleu et l'orange, selon l'angle et la réflexion de la lumière incidente. Pour reproduire cet effet, 20 % de teinte Opal Booster sont mélangés à l'émail principal et une petite quantité de teinte pure Opal Booster est utilisée pour le bord de l'émail (Bleu et vert sur la Figure), puis les restaurations sont soumises à une dernière cuisson (Figure 20). Cette cuisson de finition de la forme fait intervenir les mêmes réglages que ceux de la cuisson de saturation.

L'étape suivante est l'optimisation des points de contact. Un modèle positif en plâtre ayant toujours quelques déviations mineures par rapport à la réalité, les points de contact doivent toujours être vérifiés sur le maître-modèle.

Après la cuisson de finition, il est encore possible d'optimiser la forme par une cuisson de correction ; si une cuisson de correction est nécessaire, la température est abaissée de 3 degrés. Une diminution de 10 degrés pour une céramique à basse fusion serait trop importante.

Ayant obtenu la forme souhaitée, nous passons à la finition des détails et la texture de surface est vérifiée avec de la poudre d'or (Figure 21). Dans le cas de cette patiente, une texture fine est suffisante (Figure 22).

Fig. 20 : Stratification de l'émail. Bleu : émail mélangé avec 20 % de teinte Opal Booster ; Vert : teinte Opal Booster pure.

Fig. 21 a-b-c : Texture de surface accentuée avec de la poudre d'or.

Fig. 22 : Restaurations après la cuisson de finition de la forme sur le maître-modèle.

Fig. 23 : Mise en place des incisives centrales.

Fig. 24 : Photopolymérisation de la résine composite d'assemblage jusqu'à l'obtention d'un semi-gel pour faciliter l'élimination des excès.

Après le retrait des facettes provisoires, les dents sont nettoyées au moyen de pâte à polir. L'intrados prothétique de la restauration est mordancé avec un gel d'acide fluorhydrique sous grossissement du microscope. Après un rinçage, les restaurations sont traitées par un silane universel et séchées à l'air. Dans la bouche, les incisives latérales sont isolées avec du téflon et les deux incisives centrales sont assemblées à l'aide d'un ciment résine à polymérisation duale, de teinte A2 (Figure 23). Le ciment est ensuite photopolymérisé pendant 2 à 5 secondes pour obtenir un état de semi-gel et l'excès de matériau est éliminé. Après la photopolymérisation (Figure 24), le matériau achève de polymériser par réaction chimique pendant 2 à 4 minutes. Ce traitement est répété sur les incisives latérales et les canines. Les résidus de ciment en excès de toutes les restaurations sont éliminés sous fort grossissement à l'aide d'un scalpel. L'occlusion est vérifiée et de légères corrections des mouvements latéraux sont effectuées au moyen d'une fraise diamantée, suivies d'un polissage pour obtenir un brillant exceptionnel.

Fig. 25 – 28 : Résultat final, paraissant très naturel et en harmonie avec les traits du visage de la patiente.

La patiente s'est montrée très satisfaite de l'esthétique de ses dents et se sentait de nouveau prête à sourire avec assurance (Figures 25-28). Une planification rigoureuse et une bonne communication entre le patient, le chirurgien-dentiste et le prothésiste dentaire sont la clé d'un résultat de qualité.

Assemblage d'une restauration esthétique avec une colle composite photopolymérisable, G-CEM Veneer

Par le **Dr Jacopo Mattiussi**, Italie

*Le **Dr Jacopo Mattiussi** a obtenu son doctorat en médecine et prothèse dentaire avec distinction à l'université de Gênes, Italie, en 2013.*
Actuellement, il exerce dans plusieurs cabinets dentaires spécialisés en dentisterie conservatrice, prothétique et endodontique, et porte un intérêt particulier à la dentisterie esthétique et adhésive. Il est membre de l'académie italienne de dentisterie conservatrice (Accademia Italiana di Conservativa, AIC) et de la société italienne d'endodontie (Società Italiana di Endodonzia, SIE). En 2018, il a remporté le prix de la SIE dans la catégorie « Under 32 ». Il participe activement à diverses formations et conférences nationales et internationales pour GC Italie.

La restauration esthétique unitaire antérieure relève souvent du défi. De nombreux cas peuvent être améliorés, parfois résolus par un éclaircissement dentaire. Si la teinte n'est pas suffisamment éclaircie ou si des modifications supplémentaires de la forme ou de la texture sont requises, une restauration devient nécessaire. C'est la raison pour laquelle les facettes en céramique feldspathique deviennent de plus en plus populaires. Elles demeurent toutefois un choix de traitement délicat en raison de leur épaisseur limitée et de leur degré élevé de translucidité. L'obtention d'une concordance de teinte adéquate dépend donc également de la teinte du substrat et de la colle utilisée.

Une patiente âgée de 47 ans nous avait été adressée par un confrère. L'aspect esthétique de ses dents antérieures maxillaires la tracassait (Figure 1) et elle souhaitait une restauration.

La patiente a signalé un traumatisme de l'incisive centrale supérieure droite (dent 11), survenu environ dix ans plus tôt à la suite d'un incident domestique et l'assombrissement de cette dent au fil des années.

L'examen clinique intra-oral a conclu à une hygiène bucco-dentaire satisfaisante, l'absence de caries et un bon état du parodonte. La dent 11 présentait une forte coloration (Figure 2), le plus vraisemblablement due au traumatisme survenu par le passé. Les tissus mous

entourant la dent étaient bien préservés et la forme dentaire était intacte.

On ne notait aucune sensibilité à la percussion et aucune lésion apicale n'était visible sur la radiographie. La dent 11 ne répondait pas au test de vitalité et la patiente a donc d'abord été adressée à un confrère aux fins d'un traitement endodontique.

Après le traitement endodontique, différentes possibilités de traitement ont été proposées à la patiente.
Par ordre croissant du caractère invasif, elles consistaient en :

1) Technique dite du « walking bleach », ou technique ambulatoire d'éclaircissement interne de la dent dépulpée (premier choix).
2) Technique du « walking bleach » de la dent dépulpée + pose d'une facette (second choix).
3) Pose d'une facette (troisième choix).

La patiente a choisi l'éclaircissement par voie interne en raison de la mauvaise expérience vécue par son époux lors d'un éclaircissement dentaire réalisé par son dentiste précédent quelques années auparavant. Après avoir expliqué le caractère invasif croissant du traitement et le besoin d'éliminer du tissu dentaire dû à l'absence d'un éclaircissement antérieur, nous avons choisi de traiter le cas au moyen d'une facette en céramique feldspathique.

Un cordon rétracteur 3-0 a été délicatement inséré dans le sillon gingivo-dentaire sans anesthésie.

La dent a été isolée par une digue fendue afin d'obtenir une isolation ponctuelle tout en conservant le champ opératoire suffisamment lumineux, le contrôle visuel des tissus mous et l'absence d'une contrainte inutile sur les tissus gingivaux, au moins pendant la phase de préparation (Figure 3).

Figure 1-2 : Situation initiale. La dent 11 présente une forte coloration.

Dans la mesure où aucune modification de la forme dentaire n'était nécessaire, un mock-up n'a pas été préparé. Des rainures de guidage servant de repères de profondeur ont été préparées avec des fraises calibrées sur la face vestibulaire et le bord incisif (Figure 4), en fonction des trois plans d'inclinaison sagittale de l'incisive (cervical, central et incisif), le zénith gingival étant positionné légèrement en distal. Les rainures vestibulaires avaient une profondeur de 1 mm afin de disposer d'un espace suffisant pour masquer la coloration. Le bord incisif a été creusé sur 1,5 mm.
La ligne de finition cervicale ainsi que la ligne interproximale ont été préparées en chanfrein. Au niveau incisif, le bord interne a été arrondi pour prévenir les contraintes et terminé du côté lingual par une préparation nette en joint bout à bout (Figure 5-6).

Figure 3 : Le champ est isolé par la technique de la digue fendue.

Figure 4 : Rainures de guidage servant de repères de profondeur.

Figure 5-6 : Après une réduction suffisante, les angles internes sont arrondis et toute la préparation est terminée au moyen d'un ciseau à émail.

Figure 7 : Scellement dentinaire immédiat avec G-Premio Bond.

Figure 8 : Polymérisation finale après l'application de GC Gradia Air Barrier.

Figure 9 : Empreinte montrant la préparation en détail.

Avant la prise d'empreinte, la dentine exposée a été traitée (scellement dentinaire immédiat [IDS]) avec l'adhésif universel auto-mordançant G-Premio Bond. GC Gradia Air Barrier a été appliqué avant la polymérisation finale (Figure 7-8). L'empreinte ayant été prise (Figure 9), une restauration provisoire en résine acrylique a été préparée à l'aide d'une clé en silicone et assemblée avec une goutte de ciment résine fluide après finition et polissage. L'empreinte a été envoyée au laboratoire dentaire de Donato D'urso aux fins de la fabrication de la facette en céramique feldspathique (Creation Veneering Ceramics, Creation Willi Geller).

Au cours de la visite suivante, la restauration provisoire a été retirée et la surface dentaire légèrement lissée au moyen d'un détartreur et polie avec une ponce pour éliminer les impuretés. Des pâtes d'essai appropriées (pâte d'essai G-CEM Veneer ; teinte transparente et teinte A2) ont été utilisées pour vérifier la teinte sur la dent encore hydratée, sans digue. Une colle composite esthétique photopolymérisable de teinte A2 (G-CEM Veneer) a été choisi pour l'assemblage. Les colles composites photopolymérisables sont appropriés aux cas esthétiques en raison de leur excellente stabilité de teinte et parce que l'épaisseur limitée de la facette permet une photopolymérisation correcte. La colle choisie pour ce cas est particulièrement facile à utiliser en raison de ses propriétés thixotropes et de son long temps de travail.

La dent a été isolée avec une digue en caoutchouc et des crampons pourvus d'une ailette de rétraction basse de sorte que le crampon pouvait être ajusté sans risque de lacération du tissu gingival (Figure 10). La dentine a été sablée (particules de sable silicaté de 30 µm) pour conférer une rugosité à la surface qui avait préalablement été traitée avec un IDS (Scellement dentinaire immédiat) (Figure 11). Ensuite, un agent de mordançage a été appliqué pendant 30 secondes (Figure 12) pour créer des microporosités dans l'émail et éliminer les impuretés résultant du sablage, laissant ainsi la surface propre et nette (Figure 13).

Figure 10 : Isolation au moyen d'une digue en caoutchouc avant l'assemblage.

Figure 11 : Sablage de la surface dentaire.

Figure 12 : Mordançage de la préparation.

Figure 13 : Préparation de la surface après mordançage.

Figure 14 : Application de G-Premio Bond.

G-Premio Bond a ensuite été appliqué sur toute la surface dentaire, laissé au repos durant 10 secondes et séché à l'air sous une pression maximale pendant 5 secondes avant la photopolymérisation (Figure 14).

La facette en céramique feldspathique a été mordancée à l'acide fluorhydrique, rincée puis traitée à l'acide phosphorique pour éliminer les résidus et assurer l'obtention d'une surface propre après le rinçage. L'intrados de la facette a ensuite été silanisé avec G-Multi PRIMER (Figure 15).

Figure 15 : a) Restauration avant le traitement

b) Application d'acide fluorhydrique

c) Rinçage de l'acide fluorhydrique

d) Application d'acide phosphorique pour nettoyer la surface

e) Rinçage de l'acide phosphorique

f) Application de G-Multi PRIMER

Le ciment a été appliqué dans l'intrados de la facette et celle-ci a été délicatement ajustée sur la dent. Les excès de ciment ont été soigneusement éliminés au moyen de micro-pinceaux. La polymérisation a été effectuée micro-pinceaux de façon à éviter les contraintes sur la céramique pendant les premiers stades de la polymérisation du de la colle composite composite (Figure 16). Un gel de glycérine a été appliqué avant la polymérisation finale. Les limites marginales ont été soigneusement nettoyées et lissées en éliminant les excès avec une lame de scalpel (Figure 17) et des pointes en téflon montées sur une pièce à main ultrasonique afin de ne pas endommager la céramique.

Au bout d'une semaine, la patiente est revenue pour une visite de contrôle. La concordance de teinte était excellente (Figure 18-19) et le traitement répondait parfaitement aux attentes de cette patiente.

Figure 16 : Photopolymérisation de G-CEM Veneer à travers la restauration.

Figure 17 : Finition des limites marginales au moyen d'une lame de scalpel.

Figure 18 : Résultat final, montrant l'excellente concordance de teinte.

Figure 19 : Photographie du sourire une semaine après le traitement.

Une technique simple et rapide pour obtenir de superbes prothèses provisoires personnalisées

Par **Dr. Christian Lampson**, Allemagne

*Le Dr **Christian Lampson** a obtenu son diplôme en médecine dentaire en 2007 à l'université de Heidelberg (Allemagne) et a terminé son doctorat en 2008. Il exerce à la clinique Praxisklinik Dr. Dr. Thein Und Kollegen à Karlsruhe depuis 2009. Ses activités portent essentiellement sur la dentisterie esthétique.*

Bien trop souvent, les restaurations provisoires sont négligées dans le processus de restauration, ce qui est regrettable car des prothèses provisoires de bonne qualité offrent de nombreux avantages. Au premier abord, il peut sembler qu'elles augmentent le coût du traitement. Pourtant, elles préviennent bien des aggravations. Et finalement, elles accroissent également l'efficacité, surtout lors de traitements plus complexes. Une bonne prothèse provisoire non seulement protège les dents préparées mais laisse entrevoir le résultat de la restauration définitive et offre au patient le confort, la fonction et l'esthétique pendant qu'il attend ses restaurations définitives.

Les derniers progrès technologiques permettent aujourd'hui de créer rapidement de superbes prothèses provisoires, qui sont fiables et peuvent être polies jusqu'à l'obtention d'un brillant exceptionnel en quelques étapes, comme le démontre le cas présenté ci-dessous.

Une technique simple et rapide pour obtenir de superbes prothèses provisoires personnalisées

Figure 1 : Une patiente présentant une abrasion dentaire grave, nécessitant de multiples restaurations.

Figure 2 : La dimension verticale réduite doit être restaurée. En raison de la complexité du traitement, un wax-up et un moulage ont été fabriqués au laboratoire après la planification minutieuse du traitement.

Figure 3 : Les dents après préparation.

Figure 4 : Après la préparation des dents, des bridges provisoires sont fabriqués un par un avec TEMPSMART DC, un composite à polymérisation duale pour restaurations provisoires.

Figure 5 : Après l'autopolymérisation initiale, le moulage comportant les éléments prothétiques provisoires est retiré de la bouche et la et photopolymérisé pour accélérer la prise et accroître la résistance.

Figure 6 et 7 : Les excès peuvent être facilement éliminés au moyen d'une fraise pour obtenir des bords lisses. La photopolymérisation permet au matériau d'atteindre rapidement la dureté adéquate et celui-ci peut être aisément poli en quelques étapes.

Figure 8, 9 et 10 : La technique est répétée pour les autres segments.

Figure 11 : En ce qui concerne l'arcade maxillaire supérieure, toutes les restaurations provisoires ont été terminées et polies en moins de 20 minutes.

Figure 12 : Les prothèses provisoires sont assemblées en bouche à l'aide d'un ciment provisoire sans eugénol (Freegenol, GC).

Figure 13 : Immédiatement après la mise en place de toutes les restaurations provisoires, la patiente ainsi que le praticien peuvent se faire une idée du résultat de la restauration définitive.

Figure 14 : Résultat final du traitement après le remplacement des restaurations provisoires.

Le patient peut disposer du temps nécessaire pour s'habituer à la nouvelle dimension verticale et des ajustements peuvent aisément être réalisés si cela est nécessaire. TEMPSMART DC peut être retouché ou réparé très facilement avec un composite (par exemple, G-ænial Universal Injectable), une résine bisacrylique (par exemple Unifast TRAD) ou avec le produit TEMPSMART DC lui-même.
À moins d'un mal nécessaire, la période de temporisation accorde au praticien ainsi qu'au patient le temps nécessaire pour évaluer le plan de traitement. À ce stade, il est encore possible d'effectuer des retouches et, grâce à sa grande solidité et sa haute résistance à l'usure, le matériau peut être utilisé durant une longue période. Il représente une assurance pour le patient comme pour le praticien et devrait par conséquent être considéré comme une composante fondamentale et à part entière du processus de restauration.

Préservation de la denture fonctionnelle postérieure

Par **David Gerdolle**, Suisse

Davis Gerdolle *a obtenu son diplôme de chirurgien-dentiste à la faculté de chirurgie dentaire de Nancy (France) en 1993. Il a ensuite obtenu des certificats de troisième cycle en biologie oro-faciale et ostéo-articulaire, prothèses et dentisterie adhésive. Il a été membre du corps enseignant de l'Université de Nancy entre 1993 et 2005 et depuis 2006, il gère un cabinet privé à Vevey-Montreux (Suisse). Sa pratique a été dédiée à la dentisterie minimalement invasive et aux techniques adhésives.*
Le Dr Gerdolle a été engagé dans différents cours post-universitaires à l'Université de Paris (France) ainsi que dans des programmes de recherche sur les résines composites à l'Université de Nancy.
Il donne régulièrement des présentations à l'occasion de conférences et séminaires, supervise des travaux pratiques ainsi que des démonstrations en direct sur patient dans le domaine de la dentisterie adhésive et des restaurations indirectes en particulier. Il a publié de nombreux articles dans des revues nationales et internationales sur ce sujet.

Le choix du matériau de restauration, particulièrement en ce qui concerne les restaurations réalisées en technique indirecte, est toujours fondé sur les exigences du cas individuel. Des facteurs tels que l'esthétique et la résistance requise doivent être pris en compte mais d'autres aspects, notamment les forces de mastication et les dents antagonistes, ne doivent pas être négligés pour autant. Dans le cas présenté plus bas, la nature de la dent antagoniste et la taille de la restauration exigeaient un matériau ayant un faible taux d'abrasion et cependant une résistance élevée. CERASMART270 est une nouvelle céramique hybride dotée d'une structure affinée, qui confère au matériau une résistance et un poli incomparables, avec un risque réduit d'usure des dents antagonistes.

Une patiente âgée de 66 ans a consulté le cabinet dentaire car sa deuxième molaire inférieure gauche (dent 37) fortement restaurée la tourmentait. La patiente craignait une fracture de la dent due aux tenons dentinaires avec lesquels la restauration était fixée.
La patiente possédait encore ses dents mandibulaires naturelles mais portait une prothèse complète amovible maxillaire dont les dents étaient en résine.
L'ancienne restauration en composite et trois tenons parapulpaires ont été éliminés de la dent 37. La dent a été préparée jusqu'à l'obtention d'une

Figure 1 : Dent 37 après préparation.

Figure 2 : Image polarisée de la détermination de la teinte.

épaisseur minimale de 1,5 mm de toutes les parois ; l'épaisseur globale était comprise entre 1,5 mm et 3 mm. Tous les angles vifs internes ont été arrondis (Figure 1). La teinte a été déterminée à l'aide d'une gamme de teintes VITA et le choix s'est porté sur la teinte A3 (Figure 2). La dentine a été scellée immédiatement (IDS) au moyen d'un système adhésif universel (G-Premio Bond, GC), renforcé par une couche très mince d'un composite fluide (G-ænial Universal Injectable, GC). Ensuite, une empreinte numérique de la préparation et des dents antagonistes a été prise (Figure 3 et 4).

Une restauration provisoire a été fabriquée dans un matériau en résine composite pour couronnes et bridges provisoires (Revotek LC, GC), et mise en place sur la préparation afin de préserver les dimensions.

Figure 3 : Scannage de la préparation, observé sous des angles différents.

Une céramique hybride (CERASMART270, GC) a été choisie pour fabriquer l'overlay. Surtout dans ce cas, une restauration en céramique causerait une abrasion trop importante des dents antagonistes de la prothèse. Par contre, CERASMART270 est très résistant à la fracture et les limites marginales sont nettes et précises.

L'overlay a été conçu numériquement et fraisé à partir du bloc de céramique hybride. Ensuite, il a été revêtu et caractérisé avec le vernis photopolymérisable OPTIGLAZE Color (Figure 5). L'intrados de la prothèse a été sablé avec des particules d'oxyde d'aluminium (Al_2O_3) de 25-50 µm à une pression de 0,15 MPa.

Figure 4 : Enregistrement de l'occlusion

Figure 5 : Restaurations fraisées en CERASMART270 sur un modèle imprimé en 3D, fabriquées d'après les scans.

Lors de la deuxième visite, la restauration provisoire a été retirée, une digue en caoutchouc immédiatement mise en place, et la dent a été nettoyée au moyen de glycine en poudre afin d'éliminer la plaque dentaire. La préparation a été sablée (Al2O3 27 µm à 0,2 MPa) et le bord de l'émail a été mordancé à l'acide phosphorique à 35 % pendant 45 secondes. L'overlay en CERASMART270 a été essayé et les limites marginales, l'occlusion et le point de contact proximal ont été vérifiés.

Ensuite, la dent adjacente a été protégée à l'aide d'une bande de téflon et un fil dentaire (Super Floss – Oral B) a été mis en place autour de la dent pour éviter la pénétration profonde de tout excès du ciment d'assemblage entre la digue en caoutchouc et la dent. Une mince couche de G-Premio Bond a ensuite été appliquée sur la préparation afin de favoriser la pénétration de l'adhésif dans les micro-irrégularités de la surface sablée/mordancée. Par contre, l'intrados prothétique de la couronne a été traité au moyen d'un primer universel (G-Multi PRIMER, GC ; Figure 6), chauffé pendant 1 minute puis recouvert d'une mince couche d'adhésif non polymérisé.

La couronne a été assemblée au moyen d'un composite classique préchauffé (Essentia, GC ; teinte MD ; Figure 8) et ajustée sous l'application d'une pression modérée (Figure 9). Un pinceau, imprégné d'une très petite quantité de liquide de modelage (GC) a été utilisé pour obtenir une finition lisse des bords tout en maintenant la pression afin d'éviter toute procédure de finition (Figure 10). Ensuite, chaque surface de la restauration a été photopolymérisée. Une énergie globale de 300 000 mJ/cm a été appliquée, ce qui correspondait à une durée de polymérisation d'environ 5 minutes avec une unité de photo-polymérisation d'une puissance de 1 000 mW/cm2. Un refroidissement à l'air, puis un refroidissement à l'air et à l'eau ont été utilisés pendant tout le processus de photopolymérisation afin d'éviter toute lésion pulpaire. (Figure 11).

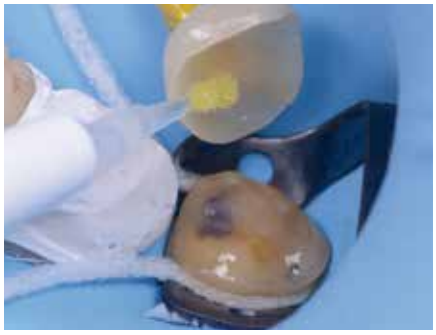

Figure 6 : Prétraitement de la restauration.

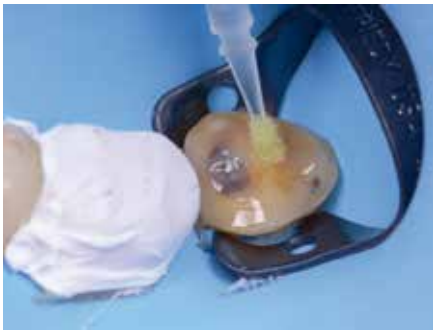

Figure 7 : Application de l'adhésif sur la dent (G-Premio Bond).

Figure 8 : Assemblage avec le composite (Essentia, teinte MD).

Figure 9 : Application d'une pression modérée. L'utilisation d'un composite photopolymérisable assure un long temps de travail et l'élimination aisée des excès.

Figure 10 : Tous les excès sont soigneusement éliminés avant la photopolymérisation, tout en maintenant la pression.

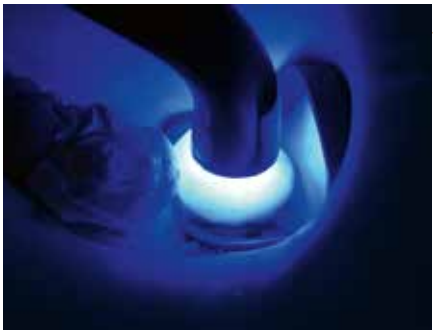

Figure 11 : Photopolymérisation de la restauration assemblée, effectuée sur chaque surface.

Après la photopolymérisation, les limites marginales et le point de contact ont été vérifiés. L'isolation a été retirée et l'occlusion a été contrôlée. Le résultat obtenu avec CERASMART270 était excellent, tant sur le plan de l'intégration de la teinte que du poli et du brillant de la surface.

Dent 37 après préparation.

Figure 12 : Résultat immédiatement après l'assemblage. Les limites marginales et le point de contact sont vérifiés.

Figure 13 : Résultat final après vérification de l'occlusion.

Ce cas a été réalisé avec

CERASMART270
bloc hybride CADCAM absorbeur de chocs

OPTIGLAZE color
maquillant photopolymérisable

initial™ LiSi Press

Restauration d'une arcade complète par couronnes secondaires en disilicate de lithium sur armature primaire

Par Joaquín García Arranz (Quini), Ramón Asensio Acevedo et Oscar Jimenez Rodriguez, Espagne

Joaquín García Arranz (Quini)
Fondateur du laboratoire dentaire Ortodentis, qui représente son activité personnelle depuis 1991.
Directeur du Dental Training Center By Quini à Madrid .
Fondateur associé du FRESDENTAL Mechanization Center. Professeur du cycle de Master en implantologie à l'université européenne de Madrid.
Professeur du cycle de Master en prothèse pour les prothésistes dentaires au Centre de formation Vericat.
Leader d'opinion de GC Iberica.
Conférencier dans le cadre de nombreuses formations organisées dans des colloques nationaux et internationaux.
Auteur de divers articles publiés dans des magazines nationaux.
Auteur du livre intitulé Experience Group

Ramón Asensio Acevedo
Docteur en chirurgie dentaire, Universidad Alfonso X el Sabio, Madrid, Espagne. Master en dentisterie restauratrice et esthétique, Universidad internacional de Cataluña, Barcelone, Espagne.
Master en restauration esthétique interdisciplinaire, Universidad internacional de Cataluña, Barcelone, Espagne.
Professeur adjoint en dentisterie esthétique, en endodontie et en dentisterie restauratrice, Universidad internacional de Cataluña, Barcelone, Espagne.
Cabinet dentaire privé à Madrid, Barcelone et Toledo, Espagne.

Une restauration sur implants est une entreprise difficile et ce choix de traitement serait impossible sans une communication transparente entre le cabinet et le laboratoire dentaire.
Au départ, nous ne savons ni le type d'armature que nous aurons à fabriquer, ni quelles seront les proportions gingivo-dentaires, que nous appelons l'esthétique rose et blanche.
Le point de départ est le travail en équipe, la communication permanente au travers des nouvelles technologies de photographie ou de conception numérique du sourire.
Dans un protocole de traitement d'un édentement complet fondé sur des données de conception numérique, nous transférons les rapports de l'esthétique rose et blanche dans le scanner pour en faire un test analogique qui permettra une première analyse en bouche grâce à la fabrication assistée par ordinateur (FAO).
Lorsque nous savons ce dont nous avons besoin pour résoudre le cas, nous sélectionnons le type de matériau qui offrira le meilleur résultat, nous mélangeons les matériaux avec différentes techniques tout au long du plan de traitement.
Les besoins du patient sont toujours pris en compte lorsque nous cherchons à donner à nos prothèses une plus grande longévité.

Un patient porteur de très anciennes prothèses nous a consultés car plusieurs dents piliers étaient défectueuses.
En raison de la malocclusion de classe III et du nombre réduit de dents restantes présentant un bon pronostic à long terme, notre choix s'est porté sur une restauration sur implants dans le maxillaire et un traitement combinant restauration implantaire et restauration dentaire dans la mandibule.

Aujourd'hui, ces techniques sont un outil de base de l'approche et du plan de traitement.
Nous avons combiné le protocole de conception numérique du sourire (DSD) et les photographies du patient, et nous les avons paramétrées dans le logiciel Exocad du scanner de laboratoire Aadva Lab Scan de GC. Nous avons fusionné les contours faciaux du patient et la bibliothèque de dents antérieures « Anteriores » fournie par le Dr Jan Hajtó. (Figure 1) Après avoir sélectionné les dents qui concordaient avec les caractéristiques faciales, nous avons commencé par adapter les formes dentaires en veillant particulièrement au rapport longueur/largeur, à la ligne médiane, au plan labial et au plan pupillaire. L'esthétique blanche étant définie, nous avons conçu l'esthétique rose et simultanément le plan implantaire en tenant compte de l'anatomie et de la surface d'appui prothétique nettoyable (Figure 2). Après la conception de

Figure 1 (a et b) **:** Mock-up numérique.

Figure 2 : Conception numérique de la gencive.

l'esthétique, nous avons envoyé ces données numériques au logiciel de FAO afin de créer un mock-up en polyméthacrylate de méthyle (PMMA). Ce modèle peut être réalisé par une technique de fraisage ou d'impression (Figure 3).

Pour vérifier la précision, nous relions systématiquement notre mock-up esthétique aux implants : à cet effet, nous vissons trois interfaces implantaires aux implants selon un schéma occlusal approprié et nous obtenons ainsi un trépied de précision.

Figure 3 : Mock-up en PMMA avec esthétique rose et blanche.

Oscar Jimenez Rodriguez
Prothésiste dentaire.
Études accomplies à l'institut Juan Badal March (Valence 2000 - 2002).
Développement de la formation au laboratoire dentaire Giovanni Natile (2002 - 2005).
Directeur et céramiste du laboratoire d'esthétique dentaire (2005 - 2011).
Démonstrateur des céramiques Initial à Expodental (Madrid 2006).
Conférencier dans le cadre de différentes formations sur les céramiques Initial au laboratoire d'esthétique dentaire (2006).
Cabinet privé au laboratoire Oscar Jimenez Rodriguez depuis 2011
Collaborateur dans le cadre du laboratoire d'esthétique dentaire
Collaborateur au Fresdental Machining Center
Continue à participer à différentes formations sur les techniques dentaires données par Michael Brush, Joshua Polansky, Joaquin Garcia Arranz, Dirk Galle, Nikos Bella, Mitsutaka Fukusima.
A participé à une formation avancée sur la photographie dentaire donnée par le Dr Fernado Rey et le Dr Javier Tapia Guadix (2014).
Formation : restaurations en céramique collées donnée par Joaquin García Arranz et le Dr Ramon Asensio.
Conférencier dans le cadre de nombreuses formations d'envergure nationale sur les céramiques GC initial (École de prothésistes dentaires de Murcie, services de dentisterie miv et au sein de GC Iberica).
Conférencier dans le cadre du Master modulaire en dentisterie miv, 2017 et 2018.

Restauration d'une arcade complète par couronnes secondaires en disilicate de lithium sur armature primaire

Figure 4 : Évaluation de l'intégration du mock-up dans la bouche du patient.

Figure 5 : Choix des différents matériaux définitifs.

Grâce à une communication transparente et constante entre le cabinet et le laboratoire, nous avons effectué plusieurs essais esthétiques en travaillant avec un degré élevé de précision. Au cours de cette phase, nous devons travailler de façon précise et systématique avant d'être en mesure de poursuivre le traitement. Toutes les modifications nécessaires ont été réalisées de façon à écarter toute incertitude sur le résultat souhaité de l'intégration du mock-up dans la bouche et le visage du patient. (Figure 4)
Durant le protocole de traitement d'un patient édenté, nous prenons le temps d'évaluer le mock-up esthétique pour déterminer quels seraient le meilleur résultat possible et le matériau idéal de la restauration définitive : une restauration céramo-métallique classique ou un matériau blanc tel que la zircone, associé à des interfaces métalliques. (Figure 5)
Ce type de conception exige la prise en compte de nombreux facteurs : la longueur entre l'implant et le bord incisif, le rapport implant/restauration, les largeurs des éléments du modèle, l'occlusion, etc.

Nous veillons particulièrement à ce que chaque patient obtienne une prothèse adaptée à ses besoins. La restauration doit être durable et, en cas d'accident, facile à réparer. Par conséquent, pour certaines restaurations céramo-métalliques mais aussi en zircone, nous concevons un modèle de couronnes unitaires sur une armature primaire (Figures 6 et 7). Ce concept nous permet de réparer ou de remplacer un élément fracturé. Dans le cas que nous présentons, pour lequel nous disposions d'une longueur suffisante, une modification

Figures 6 et 7 : Conception des couronnes unitaires sur différents matériaux d'armature pour une réparation aisée.

pour passer d'une occlusion de classe III à une occlusion de classe I nécessitant une importante adaptation en direction vestibulaire et de longues structures dentaires proportionnellement à la gencive, nous avons opté pour une armature céramo-métallique. Nous avons scanné le mock-up esthétique avec le scanner Aadva Lab Scan de GC et déterminé les positions des implants au moyen de ses localisateurs de position d'implant (Scanflags) (Figure 8).

Grâce à l'unité de contrôle de l'inclinaison et du pivotement, d'angulation à 90 degrés et du système à deux caméras, nous avons pu scanner la surface d'appui du mock-up. Le logiciel Exocad nous a permis de concevoir rapidement la restauration avec des dimensions réduites parfaitement proportionnées (Figure 9).

Après la conception de l'armature, le fichier au format STL a été envoyé à l'unité de fraisage afin de fabriquer l'armature métallique. Quoique notre protocole ait été réalisé à l'aide d'un élément de solidarisation rigide des coiffes d'empreinte, nous avons encore vérifié l'adaptation passive de l'armature, tant sur le modèle qu'en bouche.

En ce qui concerne la stratification, nous utilisons deux techniques différentes, chacune ayant ses avantages et ses inconvénients :

- La technique de stratification avec découpe du bord libre (blanche) pour l'esthétique blanche.
- La technique de stratification rose assortie d'un protocole de peinture de recouvrement total pour l'esthétique blanche (que nous décrivons aussi dans la partie « Autre technique »).

La céramique Initial LiSi Press MT (translucidité moyenne) a été utilisée pour fabriquer les structures des

Figure 8 : Scannage du mock-up esthétique.

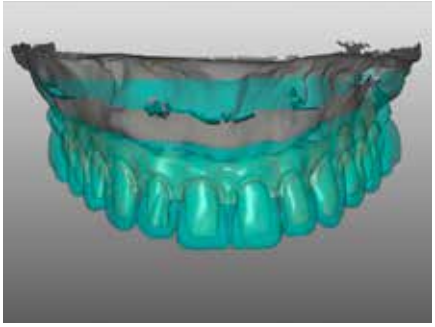

Figure 9 : Conception de l'armature dans le logiciel Exocad de GC.

couronnes secondaires. La technique de découpe du bord libre a été utilisée pour la région antérieure et des structures de recouvrement total pour la région postérieure.

Pour cette technique, nous utilisons des répliques de couronne secondaire en PMMA fraisé ou en cire afin de parvenir à une adaptation correcte du profil d'émergence tout en effectuant la stratification esthétique rose à l'aide du système céramo-métallique Initial MC de GC.

Après la stratification esthétique rose, nous avons appliqué une très fine couche de céramique hautement chromatique (Initial MC de GC) sur la surface de l'armature (Figure 10). Au terme de la cuisson, cette technique nous offre le grand avantage de créer une liaison chimique entre cette céramique feldspathique et les futures

Figure 10 : Armature céramo-métallique : esthétique rose avec Initial MC de GC.

Figure 11 : Structures des couronnes unitaires prêtes pour la pressée.

Figure 12 : a) Lingotin Initial LiSi Press b) Structures secondaires pressées en Initial LiSi Press de GC.

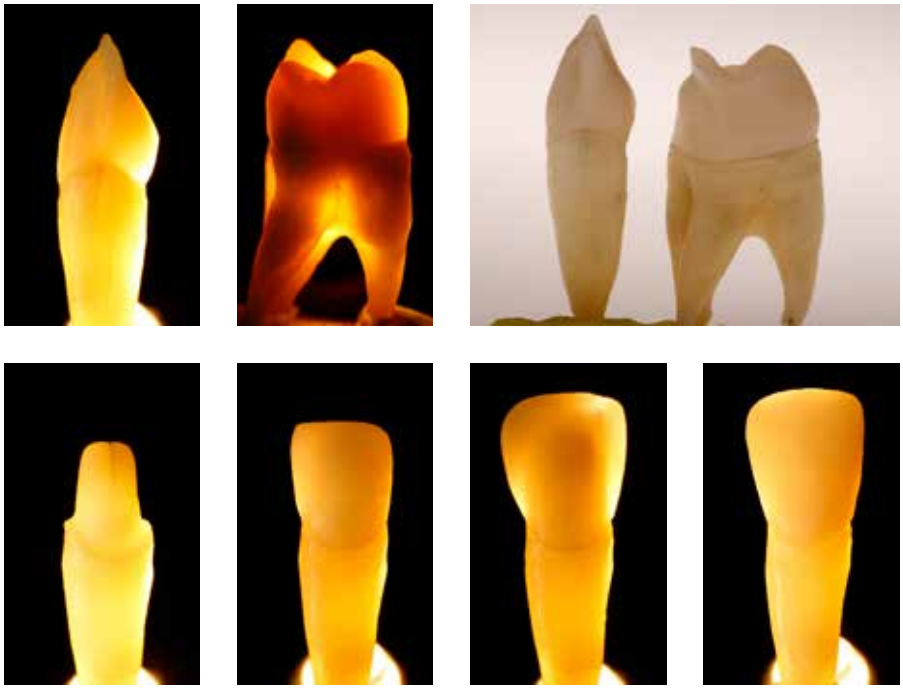

Figure 13 : Dynamique de la lumière des dents naturelles sous éclairage direct et éclairage indirect.

couronnes secondaires unitaires en disilicate de lithium (Initial LiSi Press) qui peuvent alors encore être réadaptées avant la pressée (Figure 11).

Nous utilisons surtout cette technique pour les restaurations antérieures et nous laissons la face linguale sous forme monolithique, en présence de l'occlusion adéquate et sans risque de protrusion susceptible de causer des éclats dans la céramique. L'aspect de la céramique GC Initial LiSi Press est très comparable à celui des dents naturelles et permet une excellente intégration (Figure 12 a et b).

Le meilleur moyen de comprendre le comportement dynamique d'un matériau à la lumière est d'effectuer des tests avec une dent naturelle et de jouer avec, non seulement sous un éclairage direct mais aussi sous un éclairage indirect (Figure 13) et même sous un faisceau de lumière noire qui est alors réémise sous forme de fluorescence (Figure 14). Si l'on reproduit ces propriétés optiques, il est possible de parvenir à d'excellents résultats esthétiques. Initial LiSi Press de GC est disponible dans plusieurs translucidités, de la plus opaque à la plus translucide) (MO, LT, MT et HT).



Figure 14 : Dynamique de la lumière des dents naturelles en lumière noire, réémise sous forme de fluorescence.

La région antérieure est la zone plus délicate à traiter du point de vue esthétique et sa stratification a été réalisée au moyen de la technique polychromatique faisant appel aux céramiques de stratification Initial LiSi. Cette céramique est précisément adaptée à l'armature en disilicate de lithium et assure une parfaite fusion (Figure 15). Après la finition de la microtexture et de la macrotexture de la surface, nous procédons à un polissage mécanique qui permet une excellente intégration dans l'esthétique rose.

Protocole d'assemblage

Le protocole d'assemblage des restaurations en LiSi Press sur l'armature revêtue de céramique commence par un mordançage à l'acide fluorhydrique pendant 20 secondes des deux surfaces céramiques. Après un rinçage et un séchage, CERAMIC PRIMER II ou G-Multi PRIMER est appliqué et séché (Figure 16).

La teinte A2 de la colle composite G-CEM Veneer a été sélectionnée, vérifiée à l'aide de la pâte d'essai G-Cem Try-In-Paste afin de confirmer la teinte et utilisée pour assembler les restaurations (Figure 17).

La colle composite a été photopolymérisée 1 à 3 secondes de façon à obtenir un semi-gel et éliminer aisément l'excès de matériau, puis elle a été complètement photopolymérisée pendant 30 secondes. Ceci étant fait (Figures 18 et 19), nous avons procédé à la finition et polissage de la restauration.



Figure 15 : Stratification avec Initial LiSi.

Figure 16 : Mordançage et prétraitement des surfaces céramiques.

Figure 17 : Assemblage avec la colle composite G-CEM Veneer, teinte A2.

La restauration terminée, mise en place dans la bouche (Figure 20 et 21) se révélait parfaitement intégrée. La position adéquate des implants a été vérifiée par tomodensitométrie (Figure 22). L'adaptation de la surface d'appui était parfaite pour permettre le nettoyage optimal de la muqueuse. L'ajustement occlusal a été contrôlé en vérifiant le désengrènement des cuspides postérieures, la pente canine et le guidage en propulsion.

Figure 18 : Intégration parfaite des éléments gingivaux (roses) et dentaires (blancs) après le polissage mécanique.

Figure 19 : Restauration terminée.

Figure 20 : Vue intra-orale après le traitement.

Figure 21 : Vue de face après le traitement.

Figure 22 : Radiographie après le traitement.

Autre technique

Dans le cas présenté, nous avons utilisé la zircone pour fabriquer l'armature primaire. Avant le frittage, l'armature a été infiltrée à l'aide de colorants liquides avec effet fluorescent.

Les couronnes anatomiques secondaires complètes ont été ajustées sur l'armature en zircone. Après avoir pressé LiSi Press MT, la structure de surface (micro-texture et macrotexture) est élaborée. (Figure A)
Dans ce cas, les détails esthétiques ont été peints sur les restaurations de recouvrement total en zircone à l'aide des colorants Initial Spectrum Stains de GC et fixés par une cuisson dans le four à céramique. Un grand avantage offert par cette technique est la possibilité de poursuivre la cuisson jusqu'à l'obtention de la teinte voulue. (Figure B)
Après l'obtention de la teinte souhaitée, la surface est traitée par un polissage mécanique. L'intrados des couronnes en LiSi Press et les surfaces de l'armature en zircone font l'objet d'un léger sablage à l'oxyde d'aluminium. Nous accordons une attention particulière à l'ajustement précis des restaurations en LiSi Press sur l'armature en zircone. (Figure C)
L'étape la plus délicate de cette technique est le moment de l'application de la céramique Initial LiSi extrême-ment fluide sur la surface de l'armature et de la manipulation des couronnes visant à les positionner correctement tout en tenant compte de l'adaptation marginale et de l'occlusion. (Figure D)
Une cuisson spéciale permettant la fusion globale des couronnes secondaires en LiSi Press et l'armature primaire en zircone est effectuée.
Après la cuisson commune des deux structures, nous procédons à la stratification de l'esthétique rose avec la céramique feldspathique Initial à base d'oxyde de zirconium (Zr-Fs). Une stratification multichromatique en plusieurs cycles de cuisson est réalisée pour atteindre l'objectif recherché et parvenir à une adaptation gingivale parfaite (Figure E).

La finition de la surface mucogingivale est effectuée et cette dernière est soumise à un polissage mécanique en même temps que les couronnes (Figure F), menant à une excellente intégration.

Figure A : Création de la microtexture et de la macrotexture de surface.

Figure B : Application des colorants et vernis Initial Spectrum Stains.

Figure C : Adaptation de la restauration en LiSi Press sur l'armature en zircone.

Figure D : La céramique Initial LiSi extrêmement fluide a été appliquée sur l'armature en zircone.

Figure E : Stratification multichromatique des structures gingivales.

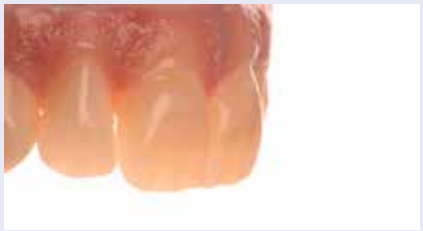

Figure F: Gencive et dents après polissage, vue sous deux angles différents.

RÉFÉRENCES

1. "Restauraciones de porcelana adherida en los dientes anteriores". Método Biomimético. Pascal Magne. Editorial Quintenssence SL. Barcelona 2004
2. "Implant Aesthetics" Luc & Patrick Rutten. Teamwork media GmBh 2001
3. "Evolution" Contemporary Protocols for Anterior Single-Tooth Implants. Iñaki Gamborena & Markus B. Blatz. Quintessence Publishing Co Inc 2015
4. "Anteriores Natural & Beautiful Teeth". Jan Hajtó. Teamwork media GmBh 2006
5. "Crown – Bridge & Implants" The Art of Harmony. Luc y Patrick Rutten. Teamwork media GmBh 2006
6. "Desafiando la Naturaleza". Paulo Kano. Quintenssence Editorial ltda. 2012
7. "Motivation". Claude Sieber. Vita Zahnfabrik
8. "Past Future" Envision 77 Heart Beats. Naoki Hayashi. Ishiyaku Publishers, Inc. 2011
9. "Analysis" The New way in dental communication. Gérald Ubassy. Teamwork Media Srl. 2003
10. "Sombras, un mundo de color ". Agust Bruguera. Puesta al día en Publicaciones SL. 2002
11. "Prótese Fixa"Protocolo cerámico. Pablio Caetano. Colecao Apdesp Br. Volume II Napoleao Editora 2015

Restauration hybride sur implant par des couronnes télescopiques

Par **Bill Marais**, Afrique du Sud

Cette étude de cas décrit la fabrication étape par étape d'un bridge hybride sur implant au moyen de couronnes télescopiques. Plusieurs coiffes en Initial LiSi Press de GC sont assemblées sur une armature en PEKK et GRADIA™ PLUS Gum de GC est utilisé pour reproduire la gencive.

Bill Marais
Né à Johannesburg, Afrique du Sud, Bill a déménagé dans la ville du Cap au début de ses années d'études secondaires. En 1993, il a obtenu son diplôme universitaire de prothésiste dentaire, après 4 années d'études en technique dentaire (diplôme de Master en sciences prothétiques reconnu aux États-Unis) à l'université de technologie de la péninsule du Cap. Après avoir travaillé dans un laboratoire dentaire en Afrique du Sud pendant 3 ans, Bill a immigré aux États-Unis en 1996. En 1999, Bill a fondé son propre laboratoire, Disa Dental Studio, à Santa Monica, en Californie. Bill s'est installé avec sa famille et son laboratoire Disa Dental Studio à Portland, Oregon, en janvier 2011. Disa Dental Studio est un laboratoire unipersonnel se concentrant sur les traitements haut de gamme, faisant intervenir des combinaisons complexes.

Préparation de l'armature

Sabler l'armature avec Al_2O_3 (50 µm, 0,2 MPa)

Afin d'éviter la contamination, il est conseillé de porter des gants en caoutchouc. Nettoyer à la vapeur et sécher à l'air

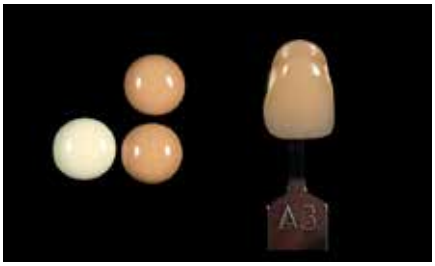

Mélange aisé de O-Base avec OA (voir le rapport de mélange pour teinte opaque).

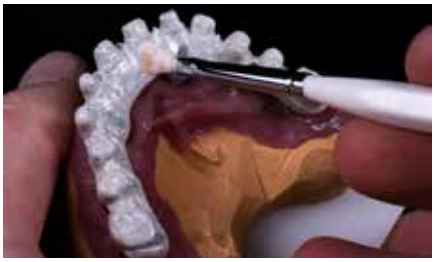

Application d'une mince couche de connexion opaque. Photopolymérisation.

Application d'une seconde couche opaque. Photopolymérisation. Procéder de la sorte jusqu'à ce que toute l'armature soit masquée.

Technique de mordançage

Sabler les unités en LiSi Press avec Al2O3 (50 µm, 0,2 MPa) pour éliminer tout élément contaminant éventuel.

Éliminer la couche de glaçure sur les bords des unités en LiSi Press afin d'optimiser la technique de mordançage à un stade ultérieur.

Appliquer un gel d'acide fluorhydrique (5-9 %) pendant 60 secondes sur l'intrados de la restauration. Nettoyer à l'eau.

Résultat du mordançage à l'acide sur les unités en LiSi Press.

Appliquer CERAMIC PRIMER II ou G-Multi PRIMER et laisser sécher.

Assemblage des unités en LiSi Press à l'aide de la colle composite G-CEM LinkForce™.

Élimination et nettoyage de l'excès de G-CEM LinkForce™. Veiller à s'assurer du nettoyage complet des espaces interproximaux.

Étape 1 – Simulation du tissu osseux

Application de la pâte GC GRADIA® PLUS Heavy Body teinte dentine A3 pour simuler la structure osseuse.

Photopolymérisation.

Étape 2 – Application de différentes teintes gingivales de GC GRADIA® PLUS Gum

Sélection de différentes teintes gingivales parmi les pâtes Heavy Body.

Application de la pâte GC GRADIA PLUS GUM Heavy Body, teinte GHB-2.
Le but est d'obtenir dans cette étape 95 % de la forme et de la texture définitives.
Ne pas travailler sous une source de lumière trop violente afin d'éviter une prépolymérisation du matériau de base gingival.

Étape 3 – Caractérisation du matériau de base pour gencive

L'étape suivante est la caractérisation au moyen de GC GRADIA™ PLUS Lustre Paint de l'intérieur et de la surface du matériau gingival en pâte.

Utiliser la teinte LP-Cream pour peindre la surface du matériau de base gingival au moyen d'un pinceau rond.

Ensuite introduire la teinte LP-Cream dans le matériau de base gingival mou.

La teinte LP-B est utilisée pour créer un effet chaud à la jonction du tissu et de la région cervicale de la dent. Sinon, il est possible d'utiliser le vernis photopolymérisable OPTIGLAZE Color de teinte orange.

Pour reproduire les veines et les vaisseaux sanguins, utiliser la teinte LP-Blue.

Résultat avant la photopolymérisation. Photopolymérisation.

Étape 4 – Mise en forme finale de la jonction dento-gingivale

Appliquer une dernière couche de teinte GHB-3 pour la finition de Lustre Paint et l'obtention à 100 % de la forme et de la texture finales. Dans la mesure du possible, éviter tout meulage.

Photopolymérisation complète avec AIR BARRIER.

Appliquer G MULTI PRIMER sur la région cervicale des dents. Sinon CERAMIC PRIMER II peut aussi être utilisé.

Utiliser la teinte LP-CL pour la finition des limites marginales. La consistance peut être adaptée en fonction du besoin à l'aide du diluant liquide pour Lustre Paint, Diluting Liquid. Il est sinon également possible d'utiliser le vernis photopolymérisable OPTIGLAZE Color.

Résultat final

Essentia Academic Excellence Contest : le cas gagnant

Par **Myriam Alonso Fuente,** Espagne

Myriam Alonso Fuente *a obtenu son diplôme universitaire à l'université Complutense de Madrid (UCM, en Espagne. Ensuite, elle a accompli le cycle postdoctoral de trois ans en dentisterie prothétique dans la même université puis a obtenu le titre de « Spécialiste en esthétique et dentisterie restauratrice » à l'université européenne de Madrid (UEM). Elle a remporté le premier prix du concours Europe Essentia Academic Excellence Contest organisé par GC en 2016-2017.*

Chaque année, GC Europe organise le concours Essentia Academic Excellence Contest. Des étudiants de premier cycle et des cycles supérieurs en dentisterie, venus de diverses universités et divers pays, participent à cet événement annuel. Dans chaque pays, les lauréats du concours national sont invités au campus de GC Europe de Louvain en Belgique, afin de concourir pour le titre européen et recevoir des prix.

Un jury indépendant évalue chaque cas pour son originalité, sa complexité, sa qualité et sa présentation. En 2017, la candidate espagnole Myriam Alonso Fuente a remporté le premier prix grâce au cas présenté dans cet article.

Une patiente âgée de 45 ans a été adressée aux étudiants du cours de dentisterie restauratrice et esthétique de l'université européenne de Madrid. Elle déplorait l'aspect de ses dents antérieures et souhaitait donc changer ses anciennes restaurations. Elle souhaitait également la fermeture du diastème.

Après un examen clinique, nous avons pris des photographies et des empreintes pour fabriquer un wax-up. Nous avons aussi décidé de pratiquer une gingivectomie afin d'améliorer les proportions des dents.
Quant au traitement, nous avons planifié la pose de facettes composites en technique directe sur les incisives supérieures. Les facettes seraient fabriquées au moyen du système composite Essentia.

La patiente ne présentait aucun problème d'ordre médical. Elle ne ressentait aucune douleur et ne présentait aucun contact prématuré avec les incisives inférieures. Toutes les dents répondaient positivement aux tests de vitalité. Les attentes de la patiente à l'égard des résultats du traitement étaient raisonnables et elle se montrait très coopérante, mais aussi assez exigeante.

Nous avons commencé par réaliser une analyse esthétique :

1. Rapports dento-labiaux
La patiente était incapable de fermer naturellement ses lèvres ; le tiers cervical restait exposé si elle ne forçait pas la fermeture des lèvres (Figure 1). Au repos, le bord incisif était en contact avec la lèvre inférieure (Figure 2).
Le sourire était gingival, avec une ligne du sourire parallèle à la lèvre inférieure. Les dents 16 à 26 étaient visibles ; le sourire était légèrement asymétrique et la ligne médiane faciale coïncidait avec la ligne médiane dentaire (Figure 3). Les lèvres étaient d'une épaisseur moyenne et le plan occlusal parallèle à la ligne reliant les commissures labiales.

2. Rebord marginal des gencives, proportions dentaires et wax-up
Le rebord marginal des gencives était très irrégulier et mal proportionné ; les dents étaient assez larges et nous voulions donc améliorer ces proportions pour parvenir à un sourire harmonieux (Figure 4). Nous avons décidé de pratiquer une gingivectomie car le bord incisif était déjà en contact avec la lèvre inférieure en position de repos. De ce fait, un allongement du bord incisif aurait perturbé les désocclusions.

Un résumé du diagnostic et des options de traitement est décrit dans le Tableau 1. Nous avons opté pour un traitement par facettes composites pour des raisons financières et parce que ce traitement représentait la solution la plus minimalement invasive pour restaurer les dents de ce cas. Une forme anatomique adéquate, une relation fonctionnelle correcte avec les dents antagonistes et une intégration satisfaisante de la teinte assortie d'une microtexture et d'une macrotexture appropriées pouvaient être obtenues avec un composite ainsi qu'avec une céramique.

Fig. 1 : Situation initiale ; bouche fermée.

Fig. 2 : Situation initiale ; bouche en position de repos.

Fig. 3 : Situation initiale ; sourire.

Fig. 4 : Contour marginal des dents.

Tableau 1. Résumé du diagnostic et des options de traitement
Éléments du diagnostic
Couronnes disproportionnées au niveau des incisives supérieures • Diastème entre les incisives supérieures • Hyperplasie gingivale • Asymétrie des rebords marginaux des gencives • Bucco-version de la dent 22 • Mésio-version des dents 11, 21, 12
Options de traitement
• Facettes en céramique sur les dents 11, 12, 21, 22 • Facettes en composite sur les dents 11, 12, 21, 22

Un wax-up a été préparé pour évaluer les changements souhaités de la forme, de l'inclinaison et de la morphologie des dents (Figure 5). D'après le wax-up, il était clair que les angles distaux devaient être arrondis et qu'une gingivectomie serait nécessaire pour améliorer les proportions (Figure 6). Une clé en putty a servi au transfert du wax-up en mock-up qui a été essayé en bouche (Figure 7). Les changements souhaités ont été examinés avec la patiente. En même temps, le mock-up a également servi de guide pour la gingivectomie (Figure 8). La crête osseuse a été sondée sur la face vestibulaire et la profondeur des poches était supérieure à 3 mm. Une résection d'un millimètre a été pratiquée pour niveler le tissu. Le contour cervical a été restauré avec un composite afin de servir de soutien au tissu gingival pendant la durée de la cicatrisation (Figure 9).

Après un mois, la cicatrisation de la gencive était suffisante pour poursuivre le traitement de restauration (Figure 10). Le choix de la teinte a été réalisé à l'aide de la « technique du

Fig. 5 : Wax-up.

Fig. 6 : Contour du wax-up ; les angles distaux doivent être arrondis et une gingivectomie mineure devrait améliorer les proportions.

Fig. 7 : Mock-up intra-oral.

Fig. 8 : Gingivectomie guidée par le mock-up.

Fig. 9 : Ajout de composite sur la zone gingivale avant la cicatrisation.

Fig. 10 : Après un mois de période de cicatrisation.

bouton de composite » et en lumière polarisée. Les teintes Émail clair (LE), Dentine médiane (MD) et Dentine foncée (DD) du système composite Essentia ont été sélectionnées (Figure 11). Après isolation totale par une digue en caoutchouc (Figure 12), les anciennes restaurations en composite ont été éliminées et les angles distaux arrondis (Figure 13). Les dents adjacentes ont été isolées au moyen d'une bande de téflon et l'émail a été mordancé à l'acide phosphorique à 37 % (Figure 14) avant d'appliquer l'adhésif (Figure 15). Une clé en silicone fabriquée d'après le wax-up (Figure 16) a été utilisée pour créer la coquille palatine avec Essentia LE (Figure 17).

Fig. 11 : Image polarisée du choix des teintes Essentia au moyen de la technique du bouton de composite.

Fig. 12 : Isolation par une digue en caoutchouc.

Fig. 13 : Après la préparation.

Fig. 14 : Mordançage avec H_3PO_4

Fig. 15 : Application de l'adhésif

Fig. 16 : Clé en silicone.

Fig. 17 : Création de la coquille palatine avec Essentia LE

Fig. 18 : Stratification de la dentine avec Essentia MD et DD.

Ensuite, le corps de la dent a été construit (Figure 18). Les points de contact ont été reproduits à l'aide de matrices sectorielles postérieures. De cette façon, il était possible de parvenir à l'obtention d'un contour proximal satisfaisant. Après la stratification de la dentine au moyen des teintes MD et DD, la face vestibulaire a été créée avec une autre couche de LE (Figure 19-20). Le résultat final montre une excellente concordance des teintes sous différentes sources lumineuses et sous des angles différents (Figure 21-23).

Fig. 19 : Émail vestibulaire : Essentia LE

Fig. 20 : Restaurations définitives.

Fig. 21 : Restaurations définitives : image polarisée.

Fig. 22 : Restaurations définitives : vue de face.

Fig. 23 : Restaurations définitives : vue latérale, prise avec un flash pour studio a) vue de gauche b) vue de droite.

Prise en charge de l'agénésie des incisives latérales par des implants

Les facteurs clés pour parvenir à un résultat exceptionnel

By **Dr. Miguel A Iglesia Puig**, Spain

*Le Dr **Miguel A. Iglesia Puig** exerce à temps plein dans un cabinet dentaire privé à Zaragoza, en Espagne. Il possède plus de 23 ans d'expérience en implantologie dentaire et en dentisterie générale, et plus de 8 ans de pratique clinique avec le système implantaire Aadva de GC. Il a obtenu son diplôme en médecine dentaire et a accompli son troisième cycle de formation en implantologie et son doctorat à l'université du Pays Basque (Universidad del País Vasco / Euskal Herriko Unibertsitatea - UPV/EHU) de Bilbao (Espagne).*
Le Dr Iglesia est l'auteur de plus de 40 articles scientifiques et de 4 chapitres de manuels. En 2001, il a reçu le prix annuel de la Société espagnole de dentisterie prothétique pour la meilleure étude de recherche originale. Le Dr Iglesia siège au Conseil scientifique de l'Association dentaire d'Aragón et est membre du comité de rédaction et de l'équipe de pairs chargés des examens de diverses revues dentaires internationales. Depuis 2010, il est conseiller externe de la revue International Journal of Oral and Maxillofacial Implants.

L'absence congénitale de dents est une anomalie très fréquente, dont la prévalence atteint 5,5 % pour les dents permanentes, mis à part les troisièmes molaires[1]. Les incisives latérales supérieures comptent parmi les dents les plus touchées par l'agénésie dentaire. Outre l'aspect esthétique malheureux, les patients concernés par un édentement antérieur peuvent présenter des malocclusions, des lésions parondontales, une croissance insuffisante de l'os alvéolaire, une efficacité masticatoire réduite et d'autres problèmes[2].
La restauration d'une dent unitaire sur implant dans la zone intéressée par l'esthétique est aujourd'hui solidement documentée et une option de traitement prédictible pour remplacer une dent unitaire absente dans cette zone[3].
Les cas d'agénésie des dents antérieures sont complexes et exigent l'évaluation minutieuse de nombreux aspects très particuliers. Les patients ont généralement besoin d'un traitement orthodontique afin de corriger la malocclusion résultant de l'agénésie. Un diagnostic méticuleux et précis est impératif pour décider si la fermeture des espaces et le remplacement des canines[4], ou l'ouverture des espaces pour créer une largeur suffisante pour la restauration[5],

représente le plan de traitement approprié.
Les facteurs biologiques sont également très importants. Généralement, la qualité et la quantité de l'os présent sont largement insuffisantes, et ces deux facteurs doivent être améliorés et corrigés au cours de la phase chirurgicale. Il est également essentiel de considérer tous les aspects d'un cas esthétique lors d'une restauration impliquant un édentement : la ligne du sourire, la forme et la taille des dents adjacentes, le volume du tissu mou, le biotype parodontal, le besoin d'une temporisation, le caractère important de bien concevoir le lambeau et la technique chirurgicale, les matériaux esthétiques à utiliser… toujours avec une vision globale sur la santé, les fonctions et le sourire du patient.
Le cas présenté dans cet article couvre tous ces aspects, dont le traitement à l'aide du système implantaire Aadva (GC Tech) et d'un pilier fraisé en zircone (centre de fraisage de GC Tech, Louvain, Belgique) revêtu de céramique Initial (GC), et fait ressortir l'importance d'un diagnostic précis, d'une approche chirurgicale prudente et minimalement invasive, et d'une sélection adéquate des matériaux.

Étude de cas

Un patient âgé de 29 ans a consulté notre cabinet pour une agénésie de l'incisive latérale supérieure droite. Les orthodontistes avaient décidé d'ouvrir l'espace pour remplacer cette dent absente, et lorsque les espaces inter-occlusaux et mésio-distaux se sont avérés suffisants pour le remplacement (Figures 1-2), ils nous ont adressé le patient.

Après l'examen clinique et radiographique (tomodensitométrie à faisceau conique (CBCT) et examen périapical) et l'évaluation diagnostique (comprenant des moulages), le plan de traitement a été élaboré et prévoyait la pose d'un implant de diamètre étroit avec mise en charge différée, une restauration provisoire sur l'implant après une chirurgie en deux temps, et enfin une couronne unitaire définitive esthétique, non métallique et vissée sur l'implant. La CBCT réalisée pour établir le diagnostique montrait un volume suffisant d'os disponible à hauteur de la partie coronaire du futur implant, mais une concavité de la corticale vestibulaire au niveau de la région moyenne et apicale (Figure 3). Le patient avait une ligne du sourire basse et un biotype parodontal épais.

La chirurgie implantaire a commencé par une incision crestale déviant légèrement en direction palatine, passant notamment en intrasulculaire dans la partie distale de l'incisive centrale supérieure droite et la partie mésiale de la canine supérieure droite. La réalisation d'incisions de décharge verticales a été évitée.

Figures 1-2 : Vue frontale et vue occlusale préopératoires. Agénésie de l'incisive latérale supérieure droite.

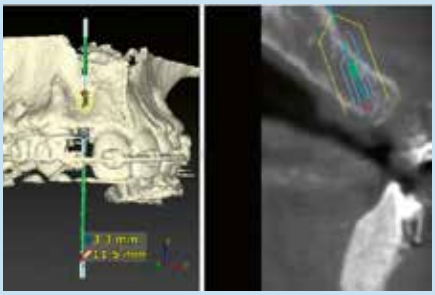

Figure 3 : Tomodensitométrie à faisceau conique (CBCT) : tissu osseux suffisant au niveau de la partie coronaire, et une concavité au niveau de la partie moyenne et apicale.

Figure 4 : Séquence de forage : a) foret initial ; b) foret hélicoïdal de 2 mm jusqu'à 7 mm de long ; c) ostéotome de 2 mm jusqu'à la longueur de travail ; d) ostéotome de 3 mm jusqu'à la longueur de travail ; e) foret pour implant conique étroit jusqu'à 12 mm.

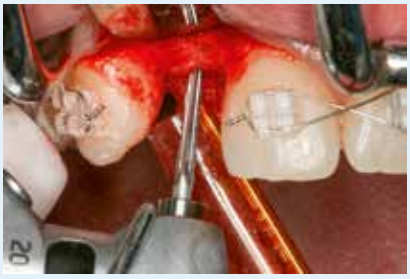

Figure 5 : Vérification de la position tridimensionnelle du futur implant.

Figure 6 : Implant conique étroit Aadva.

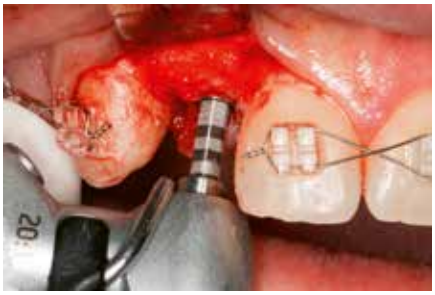

Figure 7 : Insertion de l'implant.

L'os a été soigneusement préparé par une séquence de forage à basse vitesse (50 rpm), sans irrigation, adaptée à la qualité et à la quantité du tissu osseux, et l'utilisation d'ostéotomes manuels entre les forets (Figure 4). Le recours à des ostéotomes visait à préserver autant que possible l'os de faible densité, de le compacter, et d'élargir la crête vestibulaire dans les parties moyenne et apicale[6].

Le site implantaire a été légèrement sous-préparé afin d'assurer un degré élevé de stabilité de l'implant, en évitant un évasement afin de conserver autant de tissu osseux crestal que possible et d'éviter une lésion de l'os cortical. Après la préparation du tissu osseux et la vérification de la position tridimensionnelle du futur implant au moyen d'un indicateur de direction et de profondeur (Figure 5), un implant en titane de grade 5, pourvu d'une surface rugueuse (implant conique étroit de 12 mm, implant GC Aadva) (Figure 6) a été mis en place avec un couple d'insertion de 35 N, conformément au plan de traitement (Figure 7). La position apico-coronaire adéquate a été atteinte et confirmée au moyen d'une clé dynamométrique manuelle (Figure 8), laissant autant de largeur que possible au niveau de la corticale vestibulaire (Figure 9).

Figure 8 : Ajustage de la profondeur de l'implant avec une clé dynamométrique manuelle : apicalement il existe un espace de 3 mm entre la plateforme de l'implant et la jonction amélo-cementaire des dents adjacentes.

Figure 9 : Vue occlusale de l'implant mis en place. La largeur de la corticale vestibulaire est de 2,5 mm, ce qui est un facteur important pour la stabilité à long terme des tissus péri-implantaires.

Figure 10 : Sutures des lésions. a) vue occlusale ; b) vue vestibulaire.

Après la suture (Figure 10), une dent prothétique en résine acrylique a été fixée sur le fil orthodontique pour servir de prothèse provisoire.

Figure 11 : Une semaine après l'intervention. a) vue occlusale ; b) vue vestibulaire.

Figure 12 : Chirurgie en deux temps avec approche minimalement invasive. a) incision ; b) vue occlusale du pilier de cicatrisation ; c) vue vestibulaire.

Figure 13 : Couronne provisoire en résine acrylique vissée. Profil d'émergence concave.

Figure 14 : Après la mise en place de la couronne provisoire en résine acrylique.

Après la cicatrisation et une période d'ostéo-intégration de 3 mois qui s'est déroulée sans incident (Figure 11), une incision minimalement invasive a été pratiquée pour désenfouir l'implant (Figure 12) et le jour suivant, un élément provisoire en résine acrylique a été vissé sur l'implant (pilier provisoire avec hexagone étroit, implant GC Aadva ; Figure 13).

Le profil d'émergence sous-gingival avait une forme concave afin de permettre au tissu mou de s'y adapter sans pression (Figure 14). La largeur de cette prothèse provisoire était identique

à celle de l'incisive latérale supérieure gauche et la fermeture des petits espaces mésio-distaux résiduels a été assurée par le traitement orthodontique (Figure 15).

Figure 15 : Fermeture orthodontique des espaces. a) après 1 semaine ; b) après 2 semaines ; c) après 3 semaines.

Figure 16 : Cicatrisation du tissu mou 3 mois après la chirurgie en deux temps.

Figure 17 : Traitement d'éclaircissement dentaire à domicile. a) avant ; b) après.

Les tissus mous ont cicatrisé et se sont adaptés à la prothèse provisoire puis les brackets orthodontiques ont été retirés (Figure 16). Les dents ont été éclaircies par un traitement d'éclaircissement dentaire à domicile pendant trois semaines (Figure 17).

Une coiffe pour empreinte personnalisée reproduisant la partie sous-gingivale de la prothèse provisoire a été préparée (Figure 18) et l'empreinte définitive a été prise (Figures 19 à 21).

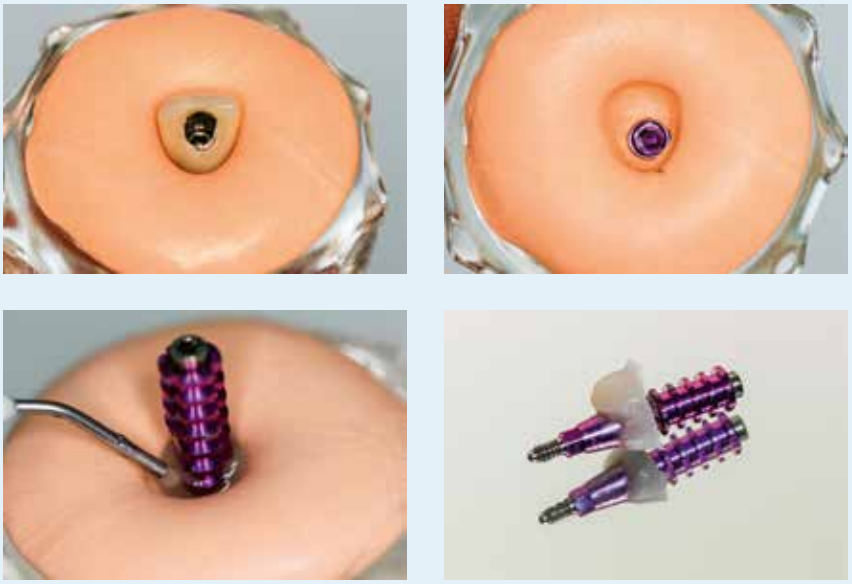

Figure 18 a-d : Préparation d'une coiffe pour empreinte personnalisée reproduisant la partie sous-gingivale de la prothèse provisoire.

Figure 19 : Profil d'émergence. Vue occlusale avant l'empreinte définitive.

Figure 20 : Coiffe d'empreinte personnalisée mise en place.

Figure 21 : Empreinte à ciel ouvert définitive.

Figures 22-23 : Restauration unitaire vissée définitive : pilier en zircone personnalisé, réalisé par CFAO, revêtu de céramique et fixé sur une base métallique.

Un pilier en zircone personnalisé, réalisé par CFAO (centre d'usinage de GC Tech) a été revêtu de céramique (céramique Initial, GC) et fixé sur une base métallique (pilier hybride, GC Tech) avec un ciment-résine auto-adhésif. Il constituait une restauration non métallique susceptible de s'intégrer parfaitement dans le sourire (Figures 22 et 23).

Cette restauration définitive a été vissée sur l'implant (Figure 24).

La restauration définitive présentait une esthétique remarquable et l'intégration, la forme et la teinte se sont avérées encore meilleures lors de la visite de suivi 3 ans après (Figure 25).

Figure 24. Restauration définitive vissée sur l'implant.

Figure 25. Vues frontales en occlusion. a) préopératoire ; b) postopératoire ; c) suivi à 3 ans.

Discussion

Un diagnostic précis est fondamental lors d'une restauration implantaire liée à un édentement dans une zone esthétique. L'analyse minutieuse et la prise en charge adéquate des aspects orthodontiques, biologiques et esthétiques peuvent produire des résultats très positifs. Dans le cas présenté ici, certains de ces aspects n'étaient pas favorables, tels que le volume et la qualité de l'os. Étant donné que la largeur osseuse était suffisante au niveau de la partie coronaire de l'implant, et que le patient présentait une ligne du sourire basse ainsi qu'un biotype parodontal épais, aucune augmentation du volume osseux n'a été nécessaire. L'utilisation d'ostéotomes et d'une technique chirurgicale prudente ont suffi à résoudre ce cas.

Une approche chirurgicale minimalement invasive est impérative dans la région antérieure et doit faire appel à des incisions conservatrices. De même, il convient d'utiliser une séquence de forage à basse vitesse, une sous-préparation et des ostéotomes pour éviter une préparation excessive, une surchauffe des instruments et minimiser la destruction de l'os spongieux. Pour obtenir la stabilité de l'implant, une conception adéquate de l'implant ainsi qu'une manipulation minimale et précise sont requises.

L'implant a été posé alors que le patient était sous traitement orthodontique, ce qui a permis la fixation d'une prothèse provisoire immédiate et a facilité la fermeture des espaces après que la prothèse provisoire ait été reliée à l'implant.

L'évaluation du cas dans son ensemble est obligatoire car parfois, les patients présentant une agénésie dentaire présentent également d'autres anomalies au niveau des dents adjacentes. Ce n'était pas le cas de ce patient. Néanmoins, d'un point de vue esthétique, ses dents présentaient une teinte assez défavorable qui a pu être efficacement corrigée par un éclaircissement dentaire.

L'utilisation et le choix des matériaux appropriés pour la restauration, ainsi que le travail méticuleux du prothésiste dentaire sont des facteurs essentiels pour parvenir à l'excellence. La conception et la fabrication assistées par ordinateur du pilier en zircone personnalisé, doublées de l'utilisation d'un revêtement céramique approprié appliqué avec beaucoup de soins, permettent au clinicien de réaliser une restauration non métallique parfaitement intégrée et réussie.

Remerciements

Le travail selon une approche interdisciplinaire et en bonne harmonie avec les orthodontistes est toujours une grande satisfaction. L'auteur tient à remercier les Dr Teresa Lorente, Carmen Lorente et Pedro Lorente (Lorente Ortodoncia, Zaragoza, Espagne) pour le traitement orthodontique réalisé sur ce patient.

L'auteur souhaite également saluer le talent du céramiste Beto Villanueva (Función y Estética Laboratorio Dental, Zaragoza, Espagne), avec qui il a toujours été facile de discuter et de réaliser un excellent travail.

RÉFÉRENCES

1. Polder BJ, et al. A meta-analysis of the prevalence of dental agenesis of permanent teeth. Comm Dent Oral Epid 2004; 32: 217-26.
2. Rakhshan V. Congenitally missing teeth (hypodontia): A review of the literature concerning the etiology, prevalence, risk factors, patterns and treatment. Dent Res J 2015; 12: 1-13.
3. den Hartog L, et al. Treatment outcome of immediate, early and conventional single-tooth implants in the aesthetic zone: a systematic review to survival, bone level, soft-tissue, aesthetics and patient satisfaction. J Clin Period 2008; 35: 1073-1086.
4. Zachrisson BU, et al. Congenitally missing maxillary lateral incisors: canine substitution. Am J OrthodDentofacOrthoped 2011; 139: 434-45.
5. Kinzer GA, etalk. Managing congenitally missing lateral incisors. Part III: single-tooth implants. J Esthet Rest Dent 2005; 17: 202-10.
6. Summers RB. A new concept in maxillary implant surgery: the osteotome technique. Compendium 1994; 15: 152-6.

Notes

Notes

Notes

Notes

Soyons sociaux

Dans le souci de tenir nos clients au fait de nos produits et de les aider à utiliser nos produits en connaissance de cause, GC est largement présent sur les réseaux sociaux. Ne manquez pas de nous rejoindre ici :

Souscrivez à la page YouTube de GC

Aimez-nous sur Facebook

GC Europe HQ
GC Iberica
GC UK
GC Nordic
GC France
GC Austria and Switzerland
GC Israel
GC EEO Bulgaria
GC Russia
GC EEO Romania
GC EEO Slovakia
GC Germany

Suivez-nous sur Twitter

GC Europe
GC Benelux
GC UK
GC Iberica

Suivez-nous sur LinkedIn

Dites le nous !

Comment avez-vous découvert GC Get Connected ?
Avez-vous des propositions d'articles ?
Contactez nous !
Veuillez envoyer vos commentaires et retours à
marketing@gceurope.com

GC EUROPE N.V. • Head Office • Researchpark Haasrode-Leuven 1240 • Interleuvenlaan 33 • B-3001 Leuven
Tel. +32.16.74.10.00 • Fax. +32.16.40.48.32 • info.gce@gc.dental • http://www.gceurope.com

GC Europe NV
Benelux Sales Department
Researchpark
Haasrode-Leuven 1240
Interleuvenlaan 13
B-3001 Leuven
Tel. +32.16 74.18.60
info.benelux@gc.dental
http://benelux.gceurope.com

GC UNITED KINGDOM Ltd.
Coopers Court
Newport Pagnell
UK-Bucks. MK16 8JS
Tel. +44.1908.218.999
Fax. +44.1908.218.900
info.uk@gc.dental
http://uk.gceurope.com

GC FRANCE s.a.s.
8 rue Benjamin Franklin
94370 Sucy en Brie Cedex
Tél. +33.1.49.80.37.91
Fax. +33.1.45.76.32.68
info.france@gc.dental
http://france.gceurope.com

GC Germany GmbH
Seifgrundstraße 2
D-61348 Bad Homburg
Tel. +49.61.72.99.59.60
Fax. +49.61.72.99.59.66.6
info.germany@gc.dental
http://germany.gceurope.com

GC NORDIC AB
Finnish Branch
Bertel Jungin aukio 5 (6. kerros)
FIN-02600 Espoo
Tel: +358 40 7386 635
info.finland@gc.dental
http://finland.gceurope.com
http://www.gceurope.com

GC NORDIC
Danish Branch
Scandinavian Trade Building
Gydevang 39-41
DK-3450 Allerød
Tel: +45 23 26 03 82
info.denmark@gc.dental
http://denmark.gceurope.com

GC NORDIC AB
Strandvägen 54
S-193 30 Sigtuna
Tel: +46 768 54 43 50
info.nordic@gc.dental
http://nordic.gceurope.com

GC ITALIA S.r.l.
Via Calabria 1
I-20098 San Giuliano
Milanese
Tel. +39.02.98.28.20.68
Fax. +39.02.98.28.21.00
info.italy@gc.dental
http://italy.gceurope.com

GC AUSTRIA GmbH
Tallak 124
A-8103 Gratwein-Strassengel
Tel. +43.3124.54020
Fax. +43.3124.54020.40
info.austria@gc.dental
http://austria.gceurope.com

GC AUSTRIA GmbH
Swiss Office
Bergstrasse 31c
CH-8890 Flums
Tel. +41.81.734.02.70
Fax. +41.81.734.02.71
info.switzerland@gc.dental
http://switzerland.gceurope.com

GC IBÉRICA
Dental Products, S.L.
Edificio Codesa 2
Playa de las Américas 2, 1°, Of. 4
ES-28290 Las Rozas, Madrid
Tel. +34.916.364.340
Fax. +34.916.364.341
comercial.spain@gc.dental
http://spain.gceurope.com

GC EUROPE N.V.
East European Office
Siget 19B
HR-10020 Zagreb
Tel. +385.1.46.78.474
Fax. +385.1.46.78.473
info.eeo@gc.dental
http://eeo.gceurope.com