GC get connected 5

Your product and innovation update

2016

GC Initial® IQ Lustre Pastes NF de GC,

le maquillant céramique universel en 3 dimensions

Deux systèmes - Une approche

Peignez votre esthétique en rouge & blanc

Étape par étape

Les maquillants Lustre Pastes NF (à base de fines particules de céramique) ne modifient en rien les étapes de vos travaux de prothèses fixées, quelle que soit la technique utilisée pour créer vos restaurations en céramique.

Besoin de modifier la teinte, la luminosité, la valeur de gris ou le brillant de surface de vos couronnes et bridges en céramique stratifiée ? Vous pouvez utiliser les maquillants Lustre Pastes NF sur toutes les céramiques de la gamme GC Initial.

Vous cherchez un moyen d'ajouter une touche de vitalité à vos couronnes monolithiques fabriquées par CFAO ? Dans tous les cas, les maquillants Lustre Pastes NF vous apportent la solution.

Vous préférez une céramique pressée ? Les systèmes de pressée GC Initial IQ - One Body Press-over ou du disilicate de lithium vous serviront de base dont vous peindrez les caractéristiques à un stade ultérieur.

Ce système vous permet de caractériser vos bridges et couronnes ET de créer une transition naturelle du bord de la couronne à la gencive ... tout simplement, en quelques coups de pinceau.

Peignez l'esthétique de vos céramiques avec

Lustre Pastes NF de GC

pour les parer tout à la fois

d'une esthétique rouge & d'une esthétique blanche

Sommaire

Bienvenue dans le GC « Get Connected », la Newsletter de GC Europe qui met en avant nos dernières innovations de produits, techniques et tendances de la dentisterie restauratrice.

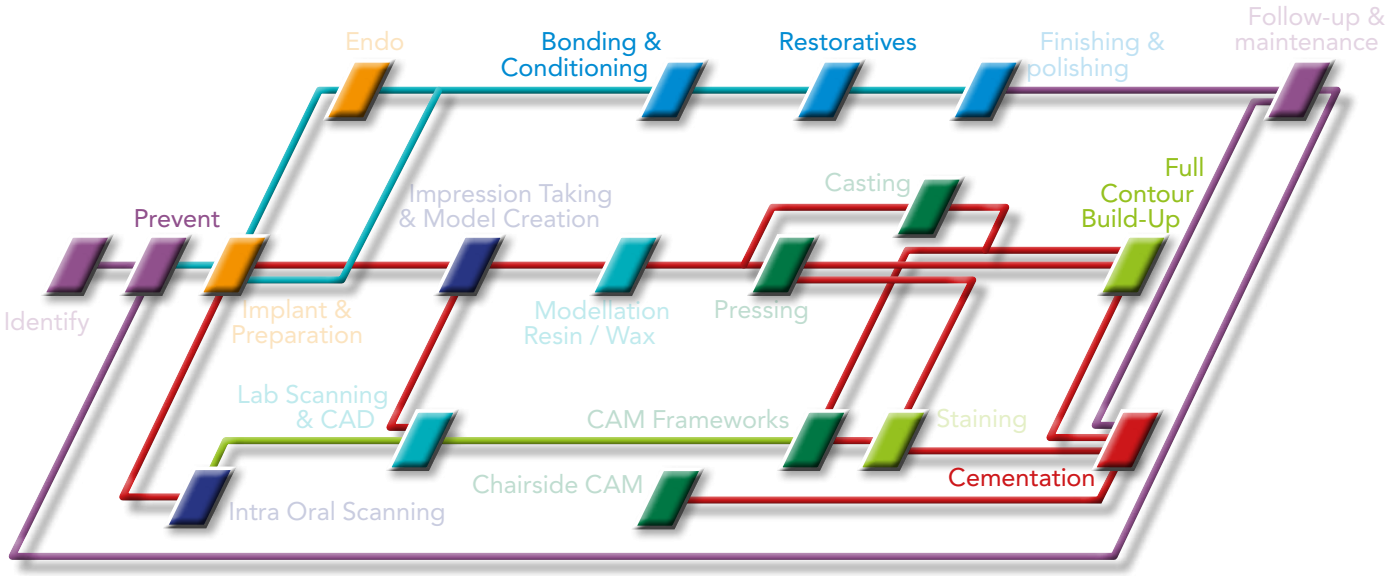

1. Le mot de bienvenue de M. Puttini 4

2. Transformer les attitudes à l'égard des techniques simplifiées avec des systèmes adhésifs universels 6
par le Dr Serhat Koken

3. Simplifier les restaurations collées en technique directe avec le composite Essentia de GC 10
par le Dr Gianfranco Politano

4. Prise en charge de l'usure dentaire par une intervention minimale 14
par le Dr Shamir Mehta

5. Traiter les lésions carieuses profondes de la région postérieure avec un nouveau ciment verre ionomère micro-stratifié 21
par Mmes le Dr Anja Baraba et le Prof. Ivana Miletic

6. Nouveau vernis fluoré MI Varnish de GC 25
par Mme le Dr Birgit Riebeling

8. Scellement : le cap à suivre 28

7. Agents de nettoyage et désinfectants : les lignes directrices 31

9. Protocoles de prétraitement de restaurations en technique indirecte 32

10. Évaluation clinique de CERASMART, un nouveau bloc céramique hybride pour CFAO 33
par le Dr Mete Fanuscu et le Dr Ahmet Turan

11. GC initial - Progrès et succès 38
par le maître prothésiste Michael Brusch, MDT

Chers lecteurs, chères lectrices,

Bienvenue dans notre 5e édition de GC get connected !

Une édition dont vous pourriez dire qu'elle marque l'époque « post-IDS 2015 ». Ce salon international des équipements dentaires, qui se tient à Cologne tous les deux ans, a fermé ses portes sur un formidable succès en termes de fréquentation (environ 138 500 visiteurs venus de 151 pays, 11 % de plus qu'en 2013) et de ventes des produits GC (presque doublées).
Les démonstrations en direct assurées par certains de nos leaders d'opinion les plus éminents ont attiré un nombreux public, et nous pouvons en dire autant de la conférence de presse donnée par GC sur les nouveaux produits.
Je saisis cette occasion pour remercier tous ceux et celles qui ont contribué à ce résultat, ainsi que les visiteurs de notre Stand.
Le lancement de tous ces nouveaux produits va nous permettre cette année de continuer sur notre fantastique lancée, avec l'appui de nombreux clients enthousiastes. Au cours de cet exercice financier, GC a présenté environ 12 nouveautés de taille, notamment :

- *EQUIA Forte, le successeur du fleuron de notre système de restauration au verre-ionomère, EQUIA.*
- *Essentia, un matériau de restauration en composite reposant sur un concept unique de teinte.*
- *Initial LiSi, un nouveau venu dans la ligne populaire de céramiques de la gamme Initial.*
  Ce nouveau matériau est la céramique de stratification absolue pour les armatures de disilicate de lithium.
- *Initial IQ Lustre Pastes NF, des maquillants céramiques uniques en 3 dimensions pour parfaire l'esthétique de tous vos chefs-d'œuvre, tout simplement en quelques coups de pinceau.*
- *Optiglaze Color, un matériau de caractérisation de surface photopolymérisable pour les restaurations indirectes en composite et en résine acrylique.*
- *G-Premio BOND, un adhésif universel en un seul flacon, compatible avec tous les modes de mordançage et approprié aux techniques de collage direct ainsi qu'aux cas de réparation et de traitement de l'hypersensibilité.*
  Il offre tous les avantages d'un adhésif universel, mais avec une qualité inégalée dans toutes les situations.
- *Et bien plus encore …*

GC a également investi dans le domaine de la dentisterie numérique. Le salon a été l'occasion de présenter deux produits phares, le scanner intra-oral (IOS) et le scanner Aadva Lab Scan (ALS).
Le nombre impressionnant de produits, d'ores et déjà lancés et qui plus tard le seront, témoigne de la vitalité de GC et de son esprit résolument tourné vers l'innovation.
Mais naturellement, la vie va continuer son cours après l'IDS. Nous seront présents à de nombreux autres événements qui seront proches de vous et vous donneront l'occasion de découvrir directement les produits. Ne manquez pas nos prochains rendez-vous au congrès CED-IADR qui se tiendra cette année à Antalya, Turquie (15-17 octobre), au BDIA Showcase de Birmingham (Royaume-Uni) ou au congrès de l'ADF à Paris (24-28 novembre) ; et pensez également aux nombreux autres événements locaux !
Lors de ces rencontres, nos Stands seront facilement reconnaissables, car le plan que nous appelons « Metro Map » et les supports visuels que nous avions présentés à l'IDS le seront de nouveau au niveau local. Un bon nombre de ces supports visuels et matériaux de communication seront adaptés afin d'aider nos clients à mieux appréhender l'ensemble du flux de travail et ne plus s'arrêter à des solutions uniques, isolées du processus global de traitement.
Si vous souhaitez approfondir davantage vos connaissances des produits GC, il est possible de le faire par le biais des canaux habituels, soit en réalité soit en ligne. En conclusion, l'année 2015 verra également un projet de formations passionnantes organisées dans toute l'Europe. Consultez notre nouveau site web didactique campus.gceurope.com pour savoir si l'une de ces formations est susceptible de vous intéresser ou pour vous inscrire à un webinaire donnant droit à des crédits de formation continue (CE).
Je vous souhaite beaucoup de plaisir à la lecture de la 5e édition de GC get connected

Michele Puttini

Président, GC Europe

Soyons sociaux

Dans le souci de tenir nos clients au fait de nos produits et de les aider à utiliser nos produits en connaissance de cause, GC est largement présent sur les chaînes des médias sociaux. Ne manquez pas de nous rejoindre ici :

Souscrivez à la page YouTube de GC

Aimez-nous sur Facebook

GC Europe
GC Iberica
GC UK
GC Nordic
GC France
GC Austria and Switzerland
GC Israel
GC EEO Bulgaria
GC Russia
GC EEO Romania
GC EEO Slovakia

Suivez-nous sur Twitter

GC Europe
GC Benelux
GC UK
GC Iberica

Suivez-nous sur LinkedIn

Dites-nous !

Comment avez-vous découvert GC get connected ?
Avez-vous des propositions d'articles ?
Prenez contact !
Veuillez envoyer vos commentaires et impressions à
marketing@gceurope.com

Transformer les attitudes à **l'égard des techniques simplifiées** avec des **systèmes adhésifs universels**

Étude de cas clinique par le **Dr. Serhat Köken**

Le Dr Serhat Koken
est né dans la ville d'Eskisehir en Anatolie centrale. Serhat Koken a obtenu son diplôme à la faculté de médecine dentaire de Marmara (Istanbul) en 1998. Depuis 2001, il gère son cabinet privé de dentisterie générale à Istanbul. Au fil des ans, le Dr Koken a porté son intérêt sur les résines composites directes et la photographie dentaire. Il a participé à des rencontres nationales où il a donné des présentations sur les aspects techniques et artistiques des restaurations antérieures directes en résine. À Istanbul, le Dr Koken a également contribué à de nombreuses formations pratiques sur le traitement restaurateur atraumatique (TRA) par des résines composites. Serhat Koken est cofondateur de l'Instant Composite Club et du Trquoise Study Club, il est un membre actif de l'académie turque de dentisterie esthétique et du groupe d'étude turc Kalkedon Advanced Dental Study Group. Il est marié et père de deux enfants.

Pendant de nombreuses années, j'ai utilisé des systèmes adhésifs requérant un mordançage et un rinçage préalables. Leur qualité est fiable mais malheureusement, sur le plan clinique, ils sont davantage subordonnés à la technique utilisée. Pour garantir la réussite du traitement avec ces produits, il est nécessaire de suivre scrupuleusement les étapes du processus et ceci peut s'avérer chronophage. **Des erreurs techniques, aussi minimes soient-elles, peuvent compromettre la qualité des adhésifs à mordançage et rinçage préalables, et éventuellement mener à des troubles d'hypersensibilité ou même causer une défaillance de l'adhésif. C'est la raison pour laquelle j'ai commencé à utiliser les systèmes de « mordançage sélectif » qui présentent l'avantage d'être moins sensibles à la technique tout en étant plus maniables.** Toutefois, je continue à utiliser l'un ou l'autre des d'adhésifs dans mon cabinet dentaire, selon qu'il est le mieux adapté à chaque cas.

Depuis peu, les fabricants ont développé une nouvelle génération d'adhésifs dits « universels ». La plupart de ces adhésifs sont présentés en flacon unique et sont compatibles avec tous les modes de mordançage. De plus, il est possible d'utiliser certains de ces adhésifs universels pour des cas de réparation et de traitement de l'hypersensibilité, en plus des indications habituelles de collage direct.

Ces produits innovants se sont révélés un moyen commode pour simplifier certains de mes protocoles cliniques.
Mais je cherchais un produit qui me permettrait de remplacer mon bon vieil adhésif favori et m'offrirait la simplicité de manipulation. Et récemment, mon fournisseur m'a présenté le nouvel adhésif universel de GC, G-Premio BOND. Cet adhésif contient trois monomères fonctionnels différents : le 4-MET, qui adhère à l'émail et à la dentine ; le MDP qui adhère à l'émail, la dentine, la zircone, l'alumine et aux métaux non précieux ; et le MDTP*, un nouveau monomère capable d'adhérer aux métaux précieux. Cliniquement parlant, je ne doute nullement que cette association particulière de monomères confère au produit une grande efficacité en un temps très court. Grâce à cette formulation, il est possible d'utiliser G-Premio BOND dans tous les modes de mordançage (automordançage, mordançage sélectif et mordançage simultané de l'émail et de la dentine) et pour un large spectre d'indications : restaurations directes en composite, mais également réparations et hypersensibilité. Cet aspect est globalement bénéfique pour le cabinet dentaire puisqu'il n'est plus nécessaire de disposer d'une palette de produits pour parer aux rares cas de réparation ou de traitement d'hypersensibilité.

** MDTP = phosphate de 10-méthacryloyloxydécyle dihydrogène*

Le cas clinique suivant illustre certains des bénéfices cliniques de G-Premio BOND.

Figures 1a, 1b & 1c Situation initiale (figure 1a). Une photographie avec saturation des couleurs artificiellement accentuée (Figure 1b) peut aider à évaluer la pureté de la teinte dentinaire, tandis qu'un cliché en noir et blanc (Figure 1c) sera utile pour définir la luminosité de l'émail. L'évaluation de la teinte doit être réalisée avant l'étape de collage car la mise en place de la digue en caoutchouc entraînera la déshydratation des dents et modifiera leur teinte naturelle.

Figure 2 Situation avant le traitement et après la mise en place de la digue en caoutchouc. Un isolement est fortement recommandé pour obtenir une adhésion efficace et durable à la structure dentaire.

Figure 3a & 3b Préparation minimalement invasive grâce au passage de fraises à grain fin sur les surfaces amélaires.

Figures 4a & 4b Mordançage sélectif des surfaces amélaires à l'acide ortho-phosphorique à 37 % pendant 15 secondes.

Figures 5a, 5b & 5c Rinçage de la surface pendant 15 secondes et séchage avec des tampons de ouate. La surface est à présent prête pour le collage.

Figure 6 Un peu de G-Premio BOND sur une micro-brosse. Le produit est particulièrement aisé à appliquer goutte à goutte.

Figures 7a & 7b Application de G-Premio BOND sur la structure dentaire avec une micro-brosse de façon à couvrir totalement toutes les surfaces de collage. Temps d'attente de 10 secondes pour laisser réagir l'adhésif. La couleur jaunâtre permet de vérifier aisément la manière dont le produit a été appliqué. Le matériau se comporte comme de l'eau sur la dent et il est donc facile de l'étendre de manière uniforme.

Figure 8 Séchage de l'adhésif pendant 5 secondes à une pression d'air MAXIMALE. Cette étape est très importante car elle permet d'éliminer efficacement tous les solvants et d'obtenir une épaisseur de couche très mince. Après le séchage, la couleur des surfaces revêtues d'adhésif ne doit plus être jaune ; ceci me permet de déterminer si le séchage a été réalisé efficacement et si tous les solvants ont été éliminés.

Figures 9a & 9b Photopolymérisation pendant 20 secondes au moyen d'une lampe à diode électroluminescente (LED) (Figure 9a). La couche d'adhésif est maintenant totalement invisible (Figure 9b).

Figures 10a, 10b & 10c Application de la résine composite (GC G-ænial JE - teinte émail junior- sur la face palatine, G-ænial AO2 - teinte dentine opaque, G-ænial A2 - teinte dentine et GC Kalore WT - teinte émail translucide blanc). Grâce à l'épaisseur très mince de la couche de G-Premio BOND, l'adhésif n'est pas visible.

Globalement, G-Premio BOND permet la mise en œuvre d'un protocole simple, peu subordonné à la technique utilisée, et une réduction du temps consacré à l'étape de collage. G-Premio BOND deviendra probablement mon produit incontournable dans la plupart des cas car je suis convaincu de son excellente qualité clinique et de sa capacité à minimiser le temps de l'intervention ainsi que le risque d'erreurs.

G-Premio
BOND
de GC
Adhésif universel
monocomposant photopolymérisable
Objectif
zéro compromis !
Oser y aller pour
Décollements, taux zéro
Dyschromies, taux zéro
Sensibilité post-traitement, taux zéro
Erreurs, taux zéro
Tracas, taux zéro
Gaspillage, taux zéro
GC EUROPE N.V.
Head Office
Researchpark
Haasrode-Leuven 1240
Interleuvenlaan 33
B-3001 Leuven
Tél. +32.16.74.10.00
Fax. +32.16.74.11.99
info@gceurope.com
http://www.gceurope.com

Simplifier

les restaurations collées en technique directe avec le composite

Essentia de GC

Une étude de cas clinique par le **Dr Gianfranco Politano,** Italie

Dr Gianfranco Politano, DDM, MSC
Docteur en médecine dentaire (DDM), Master ès Sciences (MSc) Gianfranco est né à Crotone, Italie, en 1971. Il a terminé ses études de médecine dentaire à l'université de Modène, dans le nord de l'Italie.
Membre fondateur du groupe Bio-Emulation avec le Dr P. Bazos et le Dr J.T. Guadix.
Membre actif de la S.I.D.O.C. : société italienne de dentisterie restauratrice.
Membre actif du « Warm Gutta Percha Study Club ».
Gianfranco vit et exerce à Rome, au « Studio Calesini - Roma ». Ses centres d'intérêt sont la dentisterie adhésive restauratrice et l'endodontie. Il donne des conférences à l'échelle internationale et a publié plusieurs articles traitant de la dentisterie restauratrice.

Un patient s'est présenté au cabinet dentaire en raison d'une douleur à la mastication d'aliments sucrés, ressentie depuis la pose récente (moins de six mois auparavant) de deux restaurations collées (Figure 1). Après une évaluation clinique, il est apparu que cette douleur était probablement due à un défaut des joints marginaux des restaurations effectuées sur les dents 36 et 37. Il a donc été décidé de remplacer les deux restaurations par le nouveau composite de GC, Essentia.

Les dents ont d'abord été isolées au moyen d'une digue en caoutchouc (Figure 2), une condition préalable essentielle pour garantir l'efficacité de l'étape adhésive subséquente. La digue en caoutchouc facilite également l'évaluation de la qualité des tissus à coller et la réalisation de la préparation dans les meilleures conditions.

La préparation des dents (Figure 3) a consisté à éliminer tous les tissus infectés encore présents dans les restaurations précédentes et à terminer les bords des cavités au moyen d'instruments à grains fins. Les tissus dentaires résiduels étaient alors tout à fait prêts pour effectuer l'hybridation.

Après la phase de collage au moyen d'un système adhésif en trois temps, la teinte dentine foncée (DD) de la gamme de composites Essentia a été utilisée pour reconstituer la structure dentinaire (Figure 4), selon la technique dite trilaminaire : dentine concave et émail convexe.

Grâce à son niveau de saturation très élevé, le composite Essentia Dentine foncée est la solution parfaite pour remplacer la dentine dans la région postérieure, très simplement et au moyen d'une seule masse. Combinée au composite Essentia Émail clair, elle confère un effet très naturel à toutes les restaurations postérieures.

Elle élimine totalement le problème du choix précis de la teinte et de l'opacité des masses de composite utilisées lors d'une stratification postérieure.
Comme l'illustre la Figure 5, la reconstitution au moyen de la teinte dentine foncée apporte une chromaticité à la couche superposée d'émail achromatique . Selon l'épaisseur de la couche, la masse d'émail clair peut moduler la façon dont cette chromaticité est transmise. L'anatomie dentaire générale a été reproduite à l'aide de la « technique de reconstruction successive des cuspides », se terminant par une couche d'émail clair (teinte Light Enamel - LE).

Figure 1 Situation initiale. Le patient ressent une douleur, apparemment due à un défaut des joints marginaux des restaurations existantes.

Figure 2 Isolement au moyen d'une digue en caoutchouc, une étape essentielle pour garantir une technique adhésive efficace.

Figure 3 Préparation de la cavité. Tous les tissus infectés ont été éliminés.

Figure 4 Reconstitution de la dentine au moyen d'Essentia dentine foncée (DD) sous forme d'une structure concave.

Figure 5 Vue vestibulaire illustrant la transmission de la saturation entre la dentine foncée et la couche d'émail clair.Dentin and the Light Enamel layer.

Pour faciliter les étapes finales du polissage, il est recommandé d'éliminer la couche inhibée par l'oxygène de l'air, présente à la surface des restaurations en composite. À cet effet, ma préférence va à GC Gradia Air Barrier que j'applique sur toute la surface de la restauration, puis je polymérise de nouveau le composite pendant 40 secondes sous cette couche de glycérine (Figure 6).

Essentia me donne le sentiment de parvenir très facilement à une surface bien polie et ce, le plus simplement qui soit. Ce composite a été développé pour simplifier la technique de polissage à l'aide de charges ultra fines dans les teintes émail, et ceci apparaît clairement lors du polissage : une simple cupule de polissage en caoutchouc et un instrument de polissage prophylactique (Figure 7) sont suffisants pour obtenir un brillant durable et conférer un aspect naturel aux restaurations. L'excellente aptitude au polissage du matériau permet d'obtenir plus simplement et plus rapidement une surface très lisse qui préviendra également l'accumulation de plaque et la survenue potentielle de caries secondaires.

Après le retrait de la digue en caoutchouc, on peut déjà remarquer une intégration initiale satisfaisante de la restauration (Figures 8 et 9). **Et surtout, seules deux masses différentes - une dentine (teinte DD) et un émail (teinte LE) ont suffi pour obtenir ce résultat très esthétique et naturel, ce qui prouve la possibilité de réaliser une restauration mimétique tout en évitant des étapes complexes et chronophages de stratification.** Ceci est tout avantage pour les cliniciens, qui peuvent accélérer la phase de stratification et consacrer davantage de temps à d'autres étapes capitales telles que le protocole adhésif. Ils sont également en mesure d'écourter le temps nécessaire à la restauration et, par conséquent, d'optimiser les coûts liés au traitement. Après 10 jours, le patient est revenu pour la visite de contrôle (Figure 10) ; il était très satisfait tant en termes de fonctionnalité (ni douleur ni désagrément) que d'esthétique.

Cette adéquation de couleurs naturelles a été obtenue de la manière la plus simple qui soit, au moyen de deux teintes : que demander de plus à un système composite ?

Figure 6 Polymérisation de la restauration définitive à travers une couche de gel de glycérine en vue d'éliminer la couche inhibée par l'oxygène de l'air.

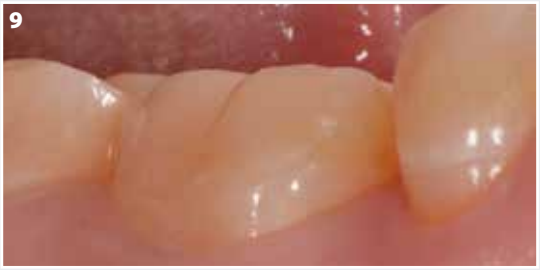

Figure 7 Polissage aisé en deux étapes simples : cupule en caoutchouc suivie par un instrument de polissage prophylactique.

Figure 8 Restaurations terminées après retrait de la digue en caoutchouc.

Figure 9 La vue vestibulaire révèle une intégration très naturelle.

Figure 10 Visite de contrôle après 10 jours. Le résultat est très satisfaisant en termes de fonctionnalité et d'esthétique.

L'esthétique réduite
à l'essentiel
Essentia™ de
GC
ouvre la porte
à la simplification
Suivez votre Intuition.
GC EUROPE N.V.
Head Office
Researchpark
Haasrode-Leuven 1240
Interleuvenlaan 33
B-3001 Leuven
Tel. +32.16.74.10.00
Fax. +32.16.74.11.99
info@gceurope.com
http://www.gceurope.com
GC

Prise en charge de l'usure dentaire

par une INTERVENTION MINIMALE

Étude de cas par le **Dr Shamir Mehta**

Shamir Mehta, BDS, BSc MClinDent (Prosth) (Londres).
Shamir a obtenu son diplôme de docteur en chirurgie dentaire (BDS) au King's College de Londres en 1996. Il exerce actuellement dans deux cabinets dentaires du nord-ouest de Londres. Il est également enseignant clinique principal/ directeur adjoint du programme de Master en dentisterie esthétique à la faculté de dentisterie conservatrice et minimalement invasive du King's College. Ses centres d'intérêt sont la prise en charge de l'usure dentaire et du syndrome de la dent fissurée ainsi que la dentisterie adhésive. Il a participé à la rédaction de plusieurs articles traitant de ces sujets et évalués par des pairs.

Si l'on tient compte de la population vieillissante qui conserve ses dents jusqu'à un âge avancé et des changements plus récents dans le mode de vie et les habitudes, un patient présentant une usure dentaire (pathologique) « excessive pour son âge » n'est en aucun cas un fait rare. Bien que de nombreux patients puissent être traités « passivement » avec succès par la mise en œuvre d'un programme efficace de soins préventifs et de suivi proactif, une proportion requiert toutefois une restauration « active ». Ce second groupe de patients peut être confronté à des soucis d'ordre esthétique, à des troubles fonctionnels ou à des symptômes résultant de l'usure dentaire.

Les protocoles de restauration de l'usure dentaire doivent viser à rétablir la santé, la fonction et l'esthétique tout en tenant compte d'un plan en cas d'imprévus. De manière générale, ces cas ont toujours été traités à l'aide de couronnes scellées par des moyens classiques ou par des incrustations sur la face occlusale (onlays). Toutefois, ces restaurations sont irréversibles et invasives sur le plan biologique et comportent des risques de lésion du tissu pulpaire. À cela s'ajoutent la question des frais de laboratoire et le besoin d'envisager des restaurations provisoires.

L'approfondissement de nos connaissances en en dentisterie adhésive au cours des dernières années **nous permet maintenant de traiter ces cas non seulement de façon à atteindre les objectifs restaurateurs évoqués, mais aussi dans** le respect des principes d'intervention minimale. Il est ainsi possible de conserver les éléments naturels et de revenir sur le traitement dans le cas où les changements proposés dépasseraient les limites d'acceptabilité ou d'adaptabilité des patients.

La réussite du traitement de l'usure dentaire au moyen de techniques d'intervention minimale requiert cependant une analyse et une parfaite connaissance des concepts fondamentaux de l'occlusion, de **l'esthétique, de la dentisterie adhésive et de la science des matériaux dentaires.**

L'étude de cas présentée ci-dessous illustre un exemple d'usure dentaire pathologique traitée par une intervention minimale. Une approche factuelle a mené au choix d'une palette de matériaux permettant de répondre aux attentes esthétiques et fonctionnelles du patient.

Un patient âgé de 37 ans s'est présenté au cabinet dentaire en raison d'une usure dentaire pathologique modérée à sévère ayant à l'origine des habitudes parafonctionnelles de bruxisme associées à une érosion d'origine extrinsèque (Figures 1-5). Un examen occlusal a révélé un espace libre d'inocclusion (ELI) de 6 mm (catégorie 1 selon Turner).
Les objectifs visaient à réaliser une restauration réorganisée des dents usées par une augmentation de la dimension verticale d'occlusion de 3 mm au moyen d'une technique « additive », ce qui permettait d'obtenir l'espace libre interocclusal nécessaire à la restauration morphologique et fonctionnelle par les matériaux choisis tout en conservant un ELI physiologique.

Le matériau utilisé pour élaborer le mock-up initial « d'essai à sec » en bouche (Figure 6) était le composite translucide Gradia Direct Anterior NT - teinte translucide naturelle (GC Corporation, Tokyo, Japon). Ce mock-up était destiné à déterminer la morphologie et les proportions finales des dents par rapport aux paramètres esthétiques dento-faciaux établis. Des photographies et des empreintes ont été prises. L'utilisation d'un matériau translucide permet non seulement au patient de voir la quantité de matériau nécessaire à la restauration de l'usure dentaire, mais aussi de disposer d'un guide très utile pour les modifications esthétiques souhaitées au moment de la fabrication du wax-up diagnostique.
Un schéma occlusal a été choisi de façon à obtenir des contacts équilibrés entre chacun des couples de dents antagonistes postérieures en occlusion centrée, une fonction canine lors des mouvements mandibulaires de propulsion et de diduction, et une fonction de groupe antérieure lors des mouvements de propulsion (protection mutuelle). Les paramètres esthétiques et occlusaux ont été utilisés lors du montage du wax-up, comme l'illustrent les Figures 7A-E.
Le wax-up diagnostique a ensuite été reproduit en plâtre-pierre, et une clé en silicone a été fabriquée en conséquence.
Un mock-up intraoral a été réalisé pour confirmer l'approbation du patient sur le plan de l'aspect esthétique. Les dents du patient ont été légèrement lubrifiées à l'aide de gelée de pétrole et une résine bis-acrylique a été placée dans la clé (Protemp™ 4, 3M ESPE, St Paul, MN, États-Unis) qui a été soigneusement positionnée dans la bouche du patient.
Le patient ayant donné son accord, le wax-up a été utilisé pour fabriquer une clé en silicone transparente permettant la photopolymérisation au travers du matériau (Figure 8).
La silicone utilisée était Memosil®2 (Heraeus Kulzer GmbH, Hanau, Allemagne) et le but de la clé était de pouvoir appliquer la résine par couches successives de façon à obtenir une réplique du schéma occlusal prédéfini ainsi que le résultat esthétique souhaité.

Le traitement a débuté par la restauration des dents antérieures, à une dimension verticale d'occlusion accrue, et création simultanée du schéma occlusal antérieur.
Les dents antérieures inférieures ont d'abord été traitées. Un écarteur de lèvres OptraGate (Ivoclar Vivadent, Schaan, Liechtenstein) en matériau souple a été utilisé pour isoler le champ opératoire puis les dents ont été nettoyées avec une pâte de pierre ponce et de l'eau. Un excès de matériau dans les espaces interproximaux a été évité par l'isolement des surfaces adjacentes à l'aide d'une bande-matrice générique en acétate de cellulose. Les dents ont été mordancées à l'acide orthophosphorique pendant 30 secondes puis rincées et séchées. L'adhésif OptiBond Solo Plus (Kerr Dental Scafati, SA, Italie) a été appliqué au moyen d'une micro-brosse, légèrement séché à l'air afin d'évaporer le solvant et photopolymérisé pendant 30 secondes.
La clé en silicone a été positionnée contre les dents inférieures, et une quantité adéquate, préchauffée, de G-ænial Anterior AE (teinte émail pour adultes), un composite de restauration photopolymérisable radio-opaque (GC Corporation, Tokyo, Japon), a été appliquée in situ contre la clé en silicone. Le composite a été ajusté au moyen de plusieurs instruments de marque et d'un pinceau (Brush Flat n o1, GC Corporation, Tokyo, Japon) conçus pour l'application des résines composites, tout en prenant soin d'éviter les régions interproximales. Après une photopolymérisation de 30 secondes, la clé a été retirée et la « préforme palatine » terminée par le façonnage des piliers interproximaux. Cette étape a été réalisée au moyen de la résine composite de teinte susmentionnée, placée contre une matrice en acétate de cellulose. G-ænial Universal Flo (GC Corporation, Tokyo, Japon) a été utilisé pour effectuer des retouches mineures.
G-ænial Anterior A3 (teinte dentine) a été placé dans la préforme d'émail puis modelée. Pour terminer, G-ænial AE a été ajouté et photopolymérisé pendant 30 secondes pour restaurer la face vestibulaire.
La finition de la restauration a commencé par un meulage rudimentaire au moyen d'une fraise-aiguille diamantée,



Figure 1 Vue frontale avant traitement.

Figure 2 Vue occlusale du maxillaire avant traitement, montrant l'usure touchant les incisives et les cuspides vestibulaires des dents postérieures.

Figure 3 Vue de l'arcade mandibulaire avant traitement, montrant l'usure pathologique modérée à sévère.

Figure 4 Côté droit inférieur ; usure occlusale et cervicale.

Figure 5 Côté gauche inférieur ; usure occlusale et cervicale sévère pour cet âge.

Figure 6 Mock-up intraoral réalisé en résine translucide (Gradia Direct NT) pour définir les proportions, les dimensions et les relations dento-faciales adéquates.

Figure 7A Wax-up. Le patient présente un espace libre d'inocclusion de 6 mm ; la dimension verticale d'occlusion a été augmentée de 3 mm afin d'obtenir le résultat occlusal et esthétique souhaité ainsi que l'espace requis pour la mise en place des matériaux de restauration ; schéma occlusal de la protection mutuelle.

Figure 7B Vue vestibulaire.

Figure 7C Vue occlusale.

Figure 7D Dimension verticale d'occlusion augmentée de 3 mm.

Figure 7E Vue frontale.

Figure 8 Clé en silicone transparente in situ fabriquée d'après le wax-up.

suivi d'une série de fraises en carbure de tungstène pour finition de composites (Komet Dental, Brasseler GmbH, Lemgo, Allemagne) et de meulettes Dura-Green Stones et Dura-White Stones (Shofu Dental Corporation, CA, États-Unis). Le polissage interproximal a été réalisé au moyen de bandes-matrices Epitex (GC Corporation, Japon).

Le polissage a été réalisé au moyen d'une série de pointes en silicone imprégnée de micro-particules de diamant (OptraPol, polissoir pour composite, Ivoclar Vivadent) et d'un système de polissage constitué de fibres imprégnées de carbure de silicium, Astrobrush (Ivoclar Vivadent) qui permet d'obtenir un brillant exceptionnel.
Le résultat immédiat du traitement est présenté à la Figure 9. Des retouches mineures ont ensuite été effectuées à l'aide de G-ænial Universal Flo et les restaurations ont été recouverte d'une fine couche d'Optiglaze (GC Corporation), un revêtement de protection nano-chargé photopolymérisable. Cette couche superficielle a été photopolymérisée pendant 30 secondes. Les restaurations définitives sont présentées à la Figure 10.
Au cours de la visite suivante, les dents antérieures supérieures ont été restaurées selon la même technique et sont présentées aux Figures 11 et 12. Les cuspides vestibulaires usées des molaires et prémolaires maxillaires ont également été restaurées de manière analogue (Figure 13).

Figure 9 Dents antérieures inférieures restaurées par G-ænial Anterior A3/AE appliqué par couches contre une clé en silicone transparente.

Figure 10 Dents antérieures inférieures après traitement, polies et retouchées.

Figure 11 Vue vestibulaire des dents supérieures après traitement, restaurées par G-ænial Anterior et G-ænial Universal Flo.

Figure 12 Côté droit - Résine appliquée sans aucune préparation des dents pour obtenir le résultat esthétique et fonctionnel souhaité. L'utilisation de G-ænial Universal Flo permet d'apporter de subtiles retouches.

Figure 13 Vue vestibulaire - Les pointes des cuspides vestibulaires des dents postérieures ont également été reconstituées par une technique additive à l'aide d'une clé en silicone et de G-ænial Anterior.

Après la restauration de l'usure des dents antérieures, le gain d'espace libre d'inocclusion dans les segments postérieurs (Figure 14) était suffisant pour le collage d'onlays (facettes occlusales) indirects afin de remplacer le tissu occlusal perdu par une technique soustractive minimale.
Les lésions cervicales ont d'abord été « comblées » au moyen d'une résine composite pour technique directe (G-ænial Anterior A3) afin de réduire le besoin d'étendre davantage les préparations en direction vestibulaire. Les préparations des dents ont été limitées à la création d'une limite marginale appropriée, positionnée apicalement à 1,0 mm de la face occlusale. La configuration et la largeur des limites marginales allaient d'un bord de 1,0 mm pour les restaurations en céramique (vitrocéramique au disilicate de lithium e.max, Ivoclar Vivadent) des prémolaires, à un bord chanfreiné de 0,3-0,5 mm pour les onlays en or de type 3 collés sur les molaires compromises. Les préparations réalisées du côté droit sont présentées à la Figure 15.
Des empreintes ont été prises au moyen de porte-empreintes individuels et du matériau à empreintes Aquasil Ultra (Dentsply DeTrey GmbH, Konstanz, Allemagne) (Figure 15). Le composite Protemp 4 (3M ESPE) a été utilisé pour élaborer des incrustations provisoires en technique directe, à l'aide d'une clé fabriquée d'après le wax-up. Le ciment Poly-F® Plus (Dentsply) a servi à sceller le composite. Des occlusogrammes ont été tracés pour permettre l'utilisation d'un articulateur semi-adaptable.
Par la suite, les onlays en or et céramique ont été respectivement collés au moyen de Variolink (Ivoclar Vivadent) et de Panavia 2.0F (Kuraray, Japon).

Figure 14 Guidage antérieur restauré. Dimension verticale d'occlusion accrue. Espace créé pour la restauration des dents postérieures au moyen d'une combinaison de facettes occlusales en céramique et en or de type 3 collées.

Figure 15A &15B Vues des préparations (côté droit) - Présence d'un anneau d'émail pour un collage plus prévisible.

Les Figures 16-21 présentent le résultat du traitement. Celui-ci offre au patient un schéma occlusal assurant des points de contacts entre chaque couple des dents antagonistes postérieures en occlusion centrée, une désocclusion par la canine (fonction canine) et des contacts équilibrés dans les dents antérieures au cours des mouvements de propulsion mandibulaire.
Le patient a reçu une gouttière occlusale maxillaire complète en résine acrylique dure destinée à être portée la nuit pour protéger les nouvelles restaurations.

Figure 16 Côté droit - facettes occlusales en place

Figures 17A & 17B Côté gauche - facettes occlusales en place

Figure 18A Arcade mandibulaire restaurée au moyen de techniques additives

Figure 18B Vue faciale

Figure 19 Vue occlusale. Les points de contacts entre les dents antagonistes en occlusion centrée ont été définis.

Figures 20A & 20B Position d'intercuspidie.

Figures 21A & 21B Schéma occlusal avec fonction canine

Restaurer les sourires avec un composite injectable ? C'est aujourd'hui possible avec G-ænial® Universal Flo de GC

Pour un chirurgien-dentiste, ce peut être un casse-tête de tenter de trouver un **matériau qui s'adapte parfaitement aux cavités profondes ou étroites et peut être utilisé jusqu'aux faces occlusales**. Grâce à sa viscosité injectable, G-ænial Universal Flo apporte la réponse à de nombreux cas difficiles où l'on veut parvenir à un juste compromis entre une mise en place parfaite et la résistance.

Une technologie unique de dispersion des charges et un taux pondéral de charges plus élevé. Résultat : un matériau injectable, aussi résistant que n'importe quel autre composite postérieur, mais avec un potentiel accru d'utilisation : idéal pour les restaurations de classes I, II et de la région cervicale.

Image au microscope électronique à balayage (SEM) montrant la dispersion totalement homogène, pour plus de résistance à l'usure, de conservation du brillant et de résistance en flexion

Source : GCC R&D

Les photographies suivantes montrent deux comblements cervicaux des dents 13 et 14 chez un patient âgé de 56 ans. Grâce à sa viscosité fluide mais sans écoulement, G-ænial Universal Flo peut être appliqué graduellement et par petites touches directes, selon la morphologie finale de la dent, de sorte que seules des retouches très légères sont nécessaires pendant la phase de finition en direction du tissu gingival.the gingival tissue.

Dr U. Krueger Janson, Allemagne

Dr. J. Sabbagh, Belgique

Dans les cas cliniques illustrés ci-dessus, il est recommandé de faire appel à une technique conservatrice pour préparer la cavité et aussi d'en réduire fortement la largeur. Afin de garantir une parfaite adaptation dans les cavités profondes et étroites, la technique généralement utilisée par les chirurgiens-dentistes consiste à appliquer un composite fluide à titre de base puis un composite ordinaire sur la face occlusale. Aujourd'hui, avec G-ænial Universal Flo, un seul matériau suffit, du fond de la cavité à la face occlusale. Le matériau est appliqué par couches successives et ses propriétés thixotropes uniques permettent de reconstituer directement la morphologie anatomique des cuspides.

Enfin... la catégorie des composites fluides a évolué.

Type de charge	Conservation du brillant	Aptitude au polissage	Résistance en flexion	Résistance à l'usure
Nanohybride (dispersion homogène) dans **G-ænial Universal Flo**	++	++	++	++
Nano	+	++	-	+
Micro	- -	- -	- -	-
Nano-aggloméré	-	+	-	- -

Jamais encore un matériau n'avait offert la maniabilité d'un composite fluide combinée avec la résistance et l'esthétique d'un composite universel.
and aesthetics of a universal composite. No other material offers all of these advantages.

Tous ces atouts, aucun autre matériau n'en dispose.
Ne manquez pas l'occasion d'essayer G-ænial Universal Flo !
Demandez un échantillon gratuit
à http://www.gaenialuniversalflo.gceurope.com/sample
(dans les pays participants)

Traiter les lésions carieuses profondes de la région postérieure avec un **nouveau ciment verre ionomère micro-stratifié**

Une étude de cas par mesdames le **Professeur adjoint Dr Anja Baraba et le Professeur Dr Ivana Miletic**, service d'endodontie et de dentisterie restauratrice, faculté de médecine dentaire, université de Zagreb, Croatie.

Les ciments verres ionomères (CVI) sont des matériaux dentaires exceptionnels en raison de leur adhésion chimique et de leurs propriétés similaires à celles des tissus dentaires durs, de leur bioactivité et de leur tolérance à l'humidité [1]. Depuis qu'ils ont été développés et recommandés en 1972 pour les restaurations des lésions cervicales [2], ces matériaux ont fait l'objet de nombreux efforts en vue d'améliorer leurs propriétés, surtout leur résistance mécanique. Récemment, on a tenté d'accroître la résistance des verres ionomères, notamment par un renforcement de zinc ou l'amélioration des charges de verre elles-mêmes. L'un des systèmes les plus documentés sur le plan clinique a été la technique de micro-stratification des verres ionomères (commercialisée sous le nom d'EQUIA), introduite en Europe pendant l'année 2007. **Dans leur étude clinique comparative d'un système de restauration au verre ionomère micro-stratifié et d'un composite hybride micro-chargé dans les dents postérieures, Gurgan et al. [3] ont conclu à des qualités similaires et cliniquement efficaces après six ans. D'autres études ont également confirmé la longévité des CVI micro-stratifiés dans la région postérieure en démontrant la réussite clinique des restaurations après une période d'un à six ans [4-7].** Selon une autre étude encore, qui comparait le système EQUIA avec le CVI Riva (SDI), le système de CVI micro-stratifié s'est révélé plus efficace que le système des CVI classiques en termes d'adéquation des teintes et du taux de rétention après un temps clinique de six ans [8].
La même étude a également conclu que, malgré des défauts mineurs réparables, la qualité clinique globale des CVI micro-stratifiés (EQUIA) était excellente même dans les grandes restaurations de classe II des secteurs postérieurs après une période de six ans.

Traiter les lésions carieuses profondes de la région postérieure avec un nouveau ciment verre ionomère micro-stratifié

Une nouvelle génération de verres ionomères a récemment été introduite par GC. Elle est dénommée « technologie des verres hybrides ». Selon le fabricant, la nouvelle matrice de verre contient des charges (alumine, silice et fluor, ce que l'on appelle les verres fluoro-alumino-silicate) de tailles différentes, à la façon des composites hybrides. Le système de restauration commercialisé sous le nom d'EQUIA Forte combine l'utilisation d'EQUIA Forte Fil (CVI micro- stratifiés) avec EQUIA Forte Coat. Les charges de verre plus volumineuses d'EQUIA Forte Fil (approximativement 25 µm) sont complétées par des charges plus petites (approximativement 4 µm) très réactives qui renforcent la restauration. L'ajout de particules de verre fluoro- alumino-silicate plus petites et très fortement réactives a l'avantage d'accroître la réactivité des verres par une libération d'ions métalliques qui favorise la réticulation de l'acide polyacrylique [9]. EQUIA Forte Fil est également constitué d'acide polyacrylique de haut poids moléculaire qui augmente la résistance et la stabilité de la matrice de ciment [9]. Ces qualités impressionnantes peuvent être documentées tant de façon descriptive que quantitative : le matériau d'obturation EQUIA Forte Fil permet à lui seul d'obtenir une résistance en flexion 10 % supérieure à celle de l'association classique d'EQUIA Fil et d'EQUIA Coat. L'utilisation combinée avec le composite de traitement de surface EQUIA Forte Coat accroît la résistance en flexion de 17 % et l'énergie de flexion de presque 30 % par rapport à EQUIA classique. EQUIA Forte Coat repose sur la même technologie qu'EQUIA Coat et présente des nano-charges uniformément dispersées dans le revêtement de surface liquide, auxquelles s'ajoute un nouveau monomère multifonctionnel doté d'une réactivité très efficace. Ce monomère rend la couche de revêtement plus dure et plus lisse. L'ajout du monomère multifonctionnel à EQUIA Forte Coat augmente la dureté de la surface de presque 35 % et la résistance à l'usure de plus de 40 % par rapport à EQUIA Coat. Outre les propriétés physiques, le matériau offre facilité et rapidité de manipulation au chirurgien-dentiste.

Grâce aux meilleures propriétés mécaniques, au potentiel bien connu de reminéralisation, à l'absence de contraintes de rétraction et à la mise en place en une masse, les ciments verres ionomères (CVI) sont tout à fait indiqués pour les cavités profondes du secteur postérieur car ils favorisent la cicatrisation des tissus dentinaires fragilisés et déminéralisés.

Un patient âgé de 23 ans s'est présenté au cabinet dentaire en raison d'une lésion carieuse profonde sur la première molaire inférieure droite (Figure 2). Une radiographie a été prise afin de contrôler la profondeur de la lésion (Figure 3). Après une anesthésie locale, la carie a été éliminée par la technique modifiée de traitement restaurateur atraumatique (TRA) qui consiste à excaver uniquement la dentine cariée (Figure 4). La cavité a été nettoyée avec Dentin Conditioner (GC, Tokyo, Japon) pendant 20 secondes puis EQUIA Forte Fil (GC, Tokyo, Japon) a été mis en place (Figure 5).
La restauration terminée, EQUIA Forte Coat (GC, Tokyo, Japon) a été appliqué sur la surface et photopolymérisé pendant 20 secondes au moyen d'une lampe LED D-Light Duo (Figure 6, Figure 7).

Figure 1. Système EQUIA Forte Fil

Figure 2. Aspect clinique de la lésion carieuse profonde sur la première molaire inférieure droite

Figure 3. Radiographie de la lésion carieuse profonde sur la première molaire inférieure droite

Figure 4. Élimination de la lésion carieuse par la technique de traitement restaurateur atraumatique (TRA)

Figure 5. Obturation de la première molaire inférieure droite par EQUIA Forte

Les lésions carieuses dentinaires peuvent être identifiées par deux couches [10]. Il est généralement admis que la couche interne de dentine « infectée », qui est une couche de dentine molle riche en bactéries et sans possibilité de reminéralisation [11], doit être éliminée. La couche de dentine « affectée », plus proche de la pulpe, présente un potentiel de reminéralisation et doit être conservée. Cette dentine est souvent sombre et colorée mais vivante et à peine envahie par les bactéries. Il est recommandé d'utiliser des instruments à main (excavateurs) plutôt que des fraises rotatives pour mieux distinguer ces deux couches à l'approche de la pulpe.
L'élimination du tissu carieux par des instruments à main est une caractéristique du traitement restaurateur atraumatique (TRA), mis au point dans les années 1980. Actuellement, la médecine dentaire a généralement recours au TRA modifié. Des instruments rotatifs sont utilisés pour ouvrir la cavité et nettoyer les parois latérales de la lésion. Une préparation excessive de la cavité et l'exposition de la pulpe vivante exempte d'inflammation peuvent ainsi être évitées. Si la dent est pulpée et asymptomatique, il est même possible de laisser un peu de dentine molle infectée au fond de la cavité. Lorsque les bactéries sont privées de leur source alimentaire par le scellement de la cavité avec un matériau bioactif tel qu'un CVI, la progression de la lésion carieuse est inhibée et pourrait même régresser.
Un CVI est un matériau aqueux où circulent des ions et il se comporte comme un réservoir d'ions fluorures où se déroule un processus continu de libération et d'absorption qui élève les taux de fluorures dans la salive, la plaque et les tissus dentaires durs [12].
La libération des ions fluorures par le CVI a lieu presque immédiatement puis elle diminue rapidement [13]. Tout comme la privation de nourriture due à la mise en place du CVI pour sceller la lésion carieuse profonde, l'effet de la libération initiale des ions fluorures contribue à réduire davantage la viabilité de bactéries et démarre la reminéralisation des tissus dentaires durs [14]. Outre le rôle joue par les ions fluorures dans la reminéralisation, certains signes indiquent également un transfert d'ions calcium, phosphate et strontium du CVI vers la couche profonde de la dentine déminéralisée profonde et l'émail adjacent [15].
L'un des principaux avantages des CVI est la liaison chimique avec les tissus dentaires durs par le biais d'un mécanisme d'échange d'ions.
L'adhésion de la structure dentaire au matériau résulte de la libération d'ions calcium et aluminium du ciment et d'ions calcium et phosphate de l'émail et de la dentine, ce qui crée une interface ionique très dense [16]. La liaison entre la restauration CVI et la dent est si forte que, après la maturation du matériau, toute rupture sera de nature cohésive au sein du matériau.
L'utilisation d'un CVI de viscosité élevée est avantageuse pour tenter de préserver la vitalité de la pulpe et n'éliminer que la dentine infectée car la résistance de la liaison avec la dentine affectée en présence de micro-tractions n'est pas réduite par rapport à la liaison avec la dentine saine [17], alors que les matériaux en résine composite présentent des forces de liaison plus faibles avec la dentine cariée [18].



Source: J.P. Attal, Paris University

Ketac Molar et Ionostar ne sont pas des marques de GC.

Figure 6. Application d'EQUIA Forte Coat

Figure 7. Aspect final de l'obturation après la visite de contrôle à 3 mois

Figure 8. Images au microscope électronique à balayage (SEM) de la matrice de verre d'EQUIA Forte comparée à la matrice d'autres verres ionomères

Traiter les lésions carieuses profondes de la région postérieure avec un nouveau ciment verre ionomère micro-stratifié

Anja Baraba *est professeur adjoint au service d'endodontie et de dentisterie restauratrice de l'université de Zagreb en Croatie. Diplômée de la faculté de médecine dentaire de l'université de Zagreb, elle a été étudiante-assistante au service d'histologie et d'embryologie et a reçu le prix du Doyen ainsi que deux bourses d'étude nationales. Elle a travaillé comme jeune chercheuse puis comme assistante principale au service d'endodontie et de dentisterie restauratrice à partir de 2007. Elle est titulaire d'un doctorat depuis 2011 et a obtenu un poste de professeur adjoint en 2014. Elle a terminé sa spécialisation en endodontie et dentisterie restauratrice en 2013. Elle est l'auteur de plusieurs articles, scientifiques et autres, publiés dans diverses revues dont certaines sont reprises dans la base de données Current Contents. Elle est membre de la Chambre croate de médecine dentaire, de la Société croate d'endodontie, de l'Association croate de médecine, de la Société européenne d'endodontie et de l'IADR. Elle occupe le poste de secrétaire de la Société croate de dentisterie minimalement invasif.*

Ivana Miletić, *chirurgien-dentiste, titulaire d'un doctorat, est née en 1971 à Zagreb. Elle a obtenu son diplôme à la faculté de médecine dentaire, université de Zagreb en 1995. Depuis lors, elle a travaillé au service d'endodontie et de dentisterie restauratrice de l'université de Zagreb, où elle est progressivement devenue professeur titulaire (en 2008). Elle participe activement à des formations précliniques, cliniques et continues. Elle est également chargée de cours de niveau post-universitaire et doctoral. Elle est titulaire d'un master depuis 1998, d'un doctorat depuis 2000. Elle a été reçue à l'examen de spécialiste en endodontie et en dentisterie restauratrice en 2004. Elle est auteur et co-auteur de quatre manuels d'enseignement et de nombreux autres articles scientifiques, éducatifs, spécialisés et de synthèse, qui sont également cités dans une multitude de revues internationales et livres pédagogiques. Son principal domaine de spécialisation est l'endodontie et elle a coopéré activement à divers projets scientifiques menés dans ce domaine entre 1996 et aujourd'hui. Elle a participé à plusieurs congrès nationaux et internationaux, et a donné de nombreuses conférences. Elle est un membre actif de la Chambre croate de médecine dentaire, de la Société croate d'endodontie, de l'Association croate de médecine, de la Société européenne d'endodontie, de l'ORCA et de l'IADR. Elle est présidente de la Société croate de dentisterie minimalement invasif.*

Références :

1. Coutinho E, Yoshyida Y, Inoue S, et al. Gel phase formation at resin-modified glass ionomer/tooth interfaces. J Dent Res. 2007; 86:656-661.
2. Wilson AD, Kent BE. A new translucent cement for dentistry. The glass ionomer cement. Br Dent J 1972:132:133-5.
3. Gurgan S et.al, Six-year randomized clinical trial to evaluate the clinical performance of a glass ionomer restorative system. CED-IADR, Antalya abstract
4. Friedl K, Hiller KA, Friedl KH. Clinical performance of a new glass ionomer-based restoration system. Dent Mater 2012:27:1031-7.
5. Klinke TU, Daboul AA, Biffar RH. Randomized clinical trial in the field: longevity after 48 months. Klinke et. al, P39 abstract Conseuro, London.
6. Diem VTK, Tyas MJ, Hien CN, Phuong LH, Khanh ND. The effect of a nano-filled coating on the 3-year clinical performance of a conventional high-viscosity glass ionomer cement. Clin Oral Investig 2014;18:753-9.
7. Basso M, Ionescu A, Gone Benites M. 48-month, multicenter, clinical evaluation on 304 glass ionomer permanent restorations. Abstract 192686, IADR-PER, Dubrovnik 2014.
8. Turkun LS, Kanik O. Clinical evaluation of reinforced glass ionomer systems after 6 years. CED IADR, Antalya Turkey, 2015 (Abstr).
9. Miletic I. Modern solutions for direct posterior restorations. GC get connected 2015;4:32-6.
10. Fusayama T. Two layers of carious dentine: diagnosis and treatment. Oper Dent 1979;4:63-70.
11. Holmgren CJ, Roux D, Domejean S. Minimal intervention dentistry: part 5. Atraumatic restorative treatment (ART) - a minimal intervention and minimally invasive approach for the management of dental caries. Br Dent J. 2013;214:11-8.
12. Exterkate RA, Damen JJ, Ten Cate JM. Effect of fluoride-releasing filling materials on underlying dentinal lesions in vitro. Caries Res. 2005;39:509-13.
13. Wiegand A, Buchalla W, Attin T. Review on fluoride-releasing restorative materials-fluoride release and uptake characteristics, antibacterial activity and influence on caries formation. Dent Mater. 2007;23:343-62.
14. Freedman R, Diefenderfer KE. Effects of daily fluoride exposures on fluoride release by glass ionomer-based restoratives. Oper Dent. 2003;28:178-85.
15. Ngo H, Marino V, Mount GJ. Calcium, strontium, aluminium, sodium and fluoride release from four glass ionomers. J Dent Res 1998;77:641 (Abstr 75).
16. Hewlett ER, Mount GJ. Glass ionomers in contemporary restorative dentistry - a clinical update. CDA J 2003;31:483-92.
17. Burrow MF, Bokas J, Tanumiharja M, Tyas MJ. Micro-tensile bond strengths to caries-affected dentine treated with Carisolv. Austral Dent J 2003;48:110-4.
18. Nakajima M, Kunawarote S, Prasansuttiporn T, Tagami J. Bonding to caries-affected dentin. Japanese Dent Sci Rev 2011:47:102-14.

NOUVEAU VERNIS FLUORÉ MI Varnish de GC

Une étude de cas par le **Dr Birgit Riebeling,** Allemagne

Dr Birgit Riebeling

Exerce dans son cabinet privé depuis 2014

2012-2013 - chirurgien-dentiste dans un cabinet d'omnipratique à Regensburg

2011 - Poste d'indépendant à l'International Academy for Advanced Dentistry and Diagnostics (IAADD) Barletta, sud de l'Italie

2009-2011 - chirurgien-dentiste dans un cabinet spécialisé en implantologie à Dortmund

De nombreux patients souffrent d'hypersensibilité. Il existe autant de facteurs déclenchants de ce problème qu'il existe d'avantages offerts par un produit pouvant être utilisé non seulement comme une option de traitement fluoré pour lutter contre la carie, mais aussi comme traitement efficace de l'hypersensibilité : un vernis fluoré. L'auteur de cet article choisit d'utiliser le nouveau vernis fluoré **MI Varnish de GC pour traiter et prévenir l'hypersensibilité causée par une érosion ou une récession chez des patients, ou après un nettoyage dentaire professionnel.** Elle y décrit son expérience du produit.

Dans l'exercice de ma profession, je me passionne pour la dentisterie esthétique et conservatrice des dents. Avant que mon fournisseur dentaire m'ait parlé de MI Varnish au cours de l'été 2014, j'avais accumulé plusieurs désensibilisants fabriqués par diverses sociétés, ainsi qu'un vernis fluoré dans mon cabinet dentaire. Dans la pratique quotidienne, **j'applique toujours un vernis fluoré sur les sites prédisposés aux caries ou sur la dentine exposée après un nettoyage dentaire professionnel**.

J'apprécie MI Varnish en raison de son degré élevé de transparence et de son excellente adhésion. Il est en outre très facile à appliquer, il ne s'agglutine pas et il possède un agréable goût de fraise ou de menthe.

Propriétés du matériau

Selon les spécifications du fabricant, MI Varnish est un vernis fluoré à 5 % de fluorure de sodium, soit 22 600 ppm de fluor. Il contient également RECALDENT™, un complexe de phosphopeptide de caséine-phosphate de calcium amorphe (CPP-ACP). Il est connu que ce complexe se lie au biofilm, à la matrice de la plaque, à la pellicule salivaire et libère des ions calcium et phosphate en milieu acide. En pénétrant dans l'émail dentaire poreux [2,3], ces ions entraînent une réduction de la déminéralisation des dents causée par les attaques acides (découlant du métabolisme bactérien dans la plaque) et favorisent la reminéralisation. Les effets du fluor associé au CPP-ACP étant supérieurs à ceux du fluor seul, leur interaction stimule d'autant plus la reminéralisation [3].

Figure 1: MI Varnish (GC) en emballage-coque monodose avec un pinceau applicateur jetable.

Figure 2: Avant...

Figure 3: Pendant...

Figure 4: Et après l'application de MI Varnish au moyen du pinceau applicateur jetable.

Photos reproduites avec l'aimable autorisation du Dr Dana Adyani-Fard

MI Varnish scelle les canalicules dentinaires ouverts qui, selon Brännström, sont à l'origine de l'hypersensibilité [4]. MI Varnish forme également une fine couche protectrice qui prévient le contact direct avec les agents irritants extérieurs et diminue l'hypersensibilité de la dent grâce aux désensibilisants évoqués.
MI Varnish ne requiert aucun traitement prophylactique avant l'utilisation. Il est rapide, simple et hygiénique à appliquer et il adhère particulièrement bien, même sur les surfaces humides. Il durcit dès qu'il entre en contact avec l'eau ou la salive. MI Varnish ne colle pas lorsqu'il est appliqué. Au contraire, sa structure est fluide et crémeuse. **Après l'application sur la dent, la teinte neutre du vernis, naturellement translucide, n'est sujette à aucune modification de couleur et l'épaisseur du film est qualifiée de confortable, même après plusieurs applications.**
Un autre avantage est le taux initial élevé de libération d'ions fluorures par rapport à d'autres produits.

Indications et contre-indications

MI Varnish est indiqué pour le traitement de l'hypersensibilité résultant de l'exposition dentinaire. Il ne doit pas être utilisé chez les patients atteints de gingivite ulcéro-nécrotique ou de stomatite. Une autre contre-indication est l'allergie aux protéines du lait en raison du phosphopeptide de caséine, un dérivé de la caséine de lait, contenu dans le vernis. **Les indications du vernis fluoré ne sont toutefois pas limitées à la désensibilisation de la dentine exposée. L'effet de prévention du processus carieux du fluor a été scientifiquement prouvé depuis des décennies.** C'est pourquoi j'utilise également le vernis fluoré pour la reminéralisation des lésions primaires, la prévention à long terme des caries et la protection contre l'érosion.

Expérience

Le type de conditionnement utilisé pour MI Varnish suffit largement pour toute une denture (Fig. 1). Lors de l'ouverture de l'emballage-coque, on remarque que le vernis a une consistance fluide. Bien que je n'aie personnellement jamais observé une séparation de phase des composants, le mode d'emploi indique qu'il est possible de résoudre le problème en mélangeant simplement MI Varnish au moyen du pinceau jetable avant l'application. Je préfère également utiliser ce pinceau jetable pour appliquer le vernis et nettoyer préalablement les surfaces dentaires quoique ceci ne soit en principe pas nécessaire car le complexe CPP-ACP adhère à la plaque dentaire, comme indiqué plus haut.
Un autre avantage du vernis est qu'il doit être appliqué en très fine couche (Fig. 2-4). La faible viscosité du matériau facilite également son application jusqu'aux bords de la couronne. Si MI Varnish est appliqué en fine couche, il est (pratiquement) invisible. Je n'ai constaté aucune coloration du vernis après quelques heures, ni aucune coloration des restaurations et des obturations en céramique au niveau des limites marginales.
Après l'application, je sèche toujours légèrement le vernis à l'air au moyen d'un accessoire multifonctionnel. Le processus est rapide et efficace, sans agglutination du matériau. Le vernis ne durcit pas avant d'entrer en contact avec la salive ou l'eau.

Jusqu'à présent, l'expérience a montré une excellente coopération des patients. Ils sont agréablement surpris du goût léger et fruité du produit, en particulier les enfants.

Chez les adultes, le point important est l'aspect du vernis ; de nombreux patients ne souhaitent pas voir un vernis fluoré de couleur jaunâtre sur leurs dents, surtout sur leurs dents antérieures, ne serait-ce que pour quelques heures.
Je recommande d'appliquer le vernis en très fine couche uniquement. Je conserve les doses à la température ambiante de façon à pouvoir appliquer le vernis plus facilement sur la région cervicale des dents. J'ouvre également l'emballage devant le patient afin qu'il puisse sentir l'odeur. La plupart des personnes se sentent alors complètement rassurées et considèrent le traitement au fluor comme un « dessert » après le nettoyage dentaire professionnel.

Rôle du vernis dans le concept d'intervention minimale

Dans le but de venir en aide aux patients et aux cabinets dentaires, l'entreprise GC a mis en place un plan d'action global contre la carie et , ce faisant, promeut la santé buccodentaire de la petite enfance jusqu'au troisième âge : **le concept d'intervention minimale (MI) repose sur l'identification des risques carieux individuels, la prévention des caries ainsi que les préparations et restaurations (minimalement invasives) si les dents sont déjà cariées. Il intègre également les visites de rappel en fonction du risque dans le plan de traitement MI.**
Selon le profil de risque de chaque patient particulier, les produits Dry Mouth Gel, Tooth Mousse, MI Paste Plus et Fuji Triage peuvent tous être intégrés dans le programme de prévention :

- pour servir de second pilier au concept
- pour servir de traitements complémentaires à une hygiène buccale ordinaire.

Sous cet angle, MI Varnish est également un élément du plan de traitement MI. Quoique l'utilisation de produits contenant une teneur élevée en fluor, tel qu'un gel fluoré, le jour même de l'application de MI Varnish au cabinet dentaire ne soit pas indiquée et que l'utilisation régulière de comprimés fluorés doive être interrompue durant quelques jours, **les mesures ordinaires d'hygiène buccodentaire personnelles peuvent être déjà reprises quatre heures après l'application. Si les patients souhaitent également utiliser chez eux des produits enrichis de CPP-ACP, Tooth Mousse et Paste MI Plus évoqués précédemment conviennent à un usage continu.**
Moi-même, J'utilise volontiers Tooth Mousse dans mon cabinet dentaire après un blanchiment dents, pour la prévention des caries dans le cadre d'une prophylaxie individuelle ou pour le traitement des taches blanches de l'émail.

Application

Avant d'appliquer le vernis, je nettoie les surfaces dentaires qui nécessitent un traitement. Ensuite, je les sèche et j'assure la sécheresse relative de la cavité orale au moyen de rouleaux dentaires et d'une pompe à salive. J'applique une couche unique et très fine de MI Varnish à l'aide d'un pinceau souple jetable (et pas d'une micro- brosse) en évitant la gencive libre et les espaces interdentaires. L'utilisation d'une seringue multifonctionnelle me permet de sécher le vernis par un léger souffle d'air dirigé vers le sillon gingivo-dentaire et les espaces interdentaires. Si nécessaire, je dépose une nouvelle goutte de vernis sur une soie floche et je l'applique dans l'espace interdentaire dont l'accès est malaisé. Après le traitement de toutes les surfaces, je laisse le patient se rincer soigneusement la bouche. Pour terminer, je demande au patient d'éviter les aliments collants, l'alcool et les mesures d'hygiène buccale pendant quatre heures.

Résumé

MI Varnish est selon moi un vernis fluoré idéal car il est simple d'emploi à deux égards : il ne requiert aucun traitement prophylactique avant l'application, l'emballage monodose est facile à ouvrir et contient assez de vernis pour le traitement d'une denture complète. L'adhésion est excellente ainsi que la rétention de la couleur. Les patients apprécient tout autant sa teinte neutre que son goût agréable.

Si MI Varnish est appliqué en fine couche, il est (pratiquement) invisible.

Références:
1. Manufacturer's specifications for the product at http://www.gceurope.com/products/detail.php?id=178.
2. Robertson MA, Kau CH, English JD, Lee RP, Powers J, Nguyen JT: MI Paste Plus to prevent demineralization in orthodontic patients: a prospective randomized controlled trial. Am J Orthod Dentofacial Orthop. 2011; 140 (5): 660-668
3. Stößer L, Manton DJ.: Kariesprotektive Eigenschaften des durch Caseinphosphopetid amorphen Calciumphophat-Nanokomplexes (CPP-ACP). DZZ 2007; 62(9): 579-588
4. Brännström M, Linden LÄ, Ästrom A: The hydrodynamics of the dental tubule and of pulp fluid. A discussion of its significance in relation to dentinal sensitivity. Caries Res. 1967; 1(4): 310-317

GC Luting Cements

	Scellement provisoire	Scellement provisoire à long terme	
	Ciment à l'oxyde de zinc	Ciment verre ionomère classique	Ciment verre ionomère classique
	Freegenol	Fuji Temp LT	Fuji I
	Solution provisoire universelle	Rétention assurée et possibilité de retrait	25 années d'utilisation documentée dans les techniques courantes de scellement
Description	Le ciment de scellement en version pâte/pâte, sans eugénol **pour scellement provisoire**	Le ciment verre ionomère en version pâte/pâte **pour scellement provisoire à long terme**	La solution idéale pour les **techniques courantes de scellement** des restaurations en métal et en céramique haute résistance (par exemple, zircone)
Mode d'administration	1-1 tubes, handmix	Distributeur (type Clicker), en version pâte/pâte, mélange manuel	Poudre/ liquide / Capsules
Caractéristiques principales	• **Sans eugénol :** aucun effet négatif sur la polymérisation des ciments résines permanents • **Consistance et temps de prise adaptables** • Retrait aisé des excès	• **Rétention fiable et retrait aisé** • **Mise en place aisée** grâce à la faible épaisseur du film (6 µm) • **Consistance caoutchouteuse** pour le retrait aisé des excès • Radio-opacité • **Aussi idéal pour le scellement provisoire de couronnes définitives sur pilier implantaire.**	• **Solution rentable** • **Aucun prétraitement ou adhésif requis** • Faible sensibilité à l'humidité • **Résistance adéquate pour la plupart des besoins ordinaires** • Excellente radio-opacité • Excellent scellement marginal • **Excellente biocompatibilité** • Aucune sensibilité post-traitement • Capsules : proportion exacte et consistance parfaite

GUIDE DE SÉLECTION

Scellement permanent

Ciment verre ionomère modifié par adjonction de résine			Ciment résine auto-adhésif		Composite injectable photopolymérisable
Fuji PLUS	**FujiCEM 2**		**G-CEM**	**G-CEM LinkAce**	**G-ænial Universal Flo**
La référence des ciments verres ionomères modifiés par adjonction de résine.	La technologie la plus pointue en matière de ciment verre ionomère modifié par adjonction de résine.		La solution fiable pour une large gamme d'indications de scellement.	La solution fiable pour une large gamme d'indications de scellement.	La solution esthétique qui est déjà au bout de vos doigts.
Le meilleur équilibre entre une résine et un ciment verre ionomère pour **une vaste gamme d'indications, particulièrement pour vos techniques courantes de scellement.**			Ciment résine auto-adhésif à polymérisation duale : la **solution idéale pour une vaste gamme d'indications, particulièrement pour les restaurations esthétiques** (par ex., e.max*1, IPS Empress*1, etc.)		La combinaison parfaite : manipulation aisée, propriétés physiques supérieures et esthétique irréprochable pour un **scellement sûr et aisé des facettes.**
Poudre/ Liquide	Capsules	Cartouche en version pâte/pâte (Clicker ou seringue), mélange manuel et automélange	Capsules	Seringue automélangeuse	Seringue
• **Aucun besoin de mordançage ou de collage** • **Excellente rétention pour une vaste gamme d'indications** • Consistance caoutchouteuse pour un **nettoyage aisé des excès** • Aucune sensibilité post-traitement • Capsule : proportion exacte et consistance crémeuse • **Disponible en 4 teintes, y compris translucide**		• **Aucun besoin de mordançage ou de collage** • **Excellente rétention pour une vaste gamme d'indications** • Consistance caoutchouteuse pour un **nettoyage aisé des excès** • Aucune sensibilité post-traitement • **Manipulation ergonomique, au choix** : mélange manuel ou automélange avec la même cartouche	• **Aucun besoin de mordançage ou de collage** • Adhésion forte et stable à tous les **matériaux**, y compris la zircone • **Excellente stabilité des couleurs** pour une esthétique durable • **Aucun besoin de réfrigération**	• **Aucun besoin de mordançage ou de collage** • **Mince épaisseur de film (3 µm)** • **Mode d'autopolymérisation hautement efficace, une caractéristique importante lorsque la transmission de la lumière est limitée.** • Forte adhésion à tous les matériaux, y compris la zircone. • **Excellente stabilité des couleurs** pour une esthétique durable • **Manipulation ergonomique** : consistance idéale et retrait aisé des excès • **Aucun besoin de réfrigération**	• **Mise en place et adaptation aisées des facettes** grâce à la consistance thixotrope • **Résistance à l'usure et aptitude au polissage supérieures** pour une excellente intégrité marginale au moment opportun • **Excellente stabilité des couleurs** pour une esthétique durable • **L'un des taux les plus faibles de contrainte de rétraction** parmi les composites fluides • **Multifonctionnel** = une manière simple et sûre de rationaliser vos stocks • **15 teintes disponibles** en trois translucidités différentes

*1 e.max et IPS Empress ne sont pas des marques de GC.

Trouver le ciment idéal pour chaque indication

	Fuji I	Fuji PLUS	FujiCEM 2	G-CEM LinkAce G-CEM Caps	G-ænial Universal Flo
Métal/ à base de métal					
Inlays/onlays	✓	✓	✓	✓	-
Couronnes/ Bridges	✓	✓	✓	✓	-
Tenons endodontiques	✓	✓	✓	✓	-
Céramiques feldspathiques et céramiques renforcées de cristaux de leucite (faible résistance mécanique)					
Inlays/onlays	-	✓	✓	✓	✓*1
Couronnes/ Bridges	-	-	-	✓	-
Facettes	-	-	-	-	✓
Céramiques au disilicate de lithium (par ex. e.max®_- haute résistance mécanique)					
Inlays/onlays	-	✓	✓	✓	✓*1
Couronnes/ Bridges	-	✓	✓	✓	-
Zircone et alumine (haute résistance mécanique)					
Crowns/ Bridges	✓	✓	✓	✓	-
Tenons endodontiques	✓	✓	✓	✓	-
Composite					
Inlays/onlays	-	✓	✓	✓	✓*1
Couronnes/ Bridges	-	✓	✓	✓	-
Tenons en fibres	-	✓	✓	✓	-
Facettes	-	-	-	-	✓

	Fuji I P/L	Fuji I CAPS	Fuji PLUS P/L	Fuji PLUS P/L EWT*2	Fuji PLUS CAPS	FujiCEM 2	G-CEM CAPS	G-CEM LinkAce	G-ænial Universal Flo
Temps de mélange min/sec	20 sec	10 sec	20 sec	20 sec	10 sec	10-15 sec	10 sec	10-15 sec	N.A.
Temps de travail min/sec	2 min	2 min 15	2 min 30	3 min 30	2 min	2 min 15	2 min 30	2 min 50	N.A.
Temps entre début et dernière finition min/sec	4 min 30	4 min 30	4 min 30	5 min 45	4 min 15	4 min 30	4 min	4 min 30	N.A.

*1 Pour les restaurations indirectes de mince épaisseur (≤ 2 mm) qui permettent l'utilisation d'une technique requérant uniquement une photopolymérisation
*2 TTE : temps de travail étendu : idéal pour le scellement de bridges

Nettoyants & désinfectants

POUR LES CAVITÉS ET LES PRÉPARATIONS AVANT LES RESTAURATIONS

Le nettoyage de la préparation avant le scellement de restaurations en technique indirecte est la première étape d'une technique adhésive efficace. L'élimination de la graisse, des débris et des résidus de ciment provisoire peut être facilement réalisée au moyen d'une pâte de pierre ponce. Les tendances actuelles semblent indiquer que l'étape de nettoyage doit également porter sur la désinfection de la cavité, ce qui devrait réduire l'éventualité de la croissance bactérienne sous la restauration. En fait, le besoin d'utiliser un désinfectant avant les techniques adhésives n'est pas bien établi et demeure une question en suspens. **Vu que certains de ces désinfectants pourraient avoir une influence négative sur la force de liaison des ciments de scellement à la surface dentaire, des lignes directrices constituent des outils importants pour éviter l'échec du traitement** qui peut même mener à une perte de rétention de la restauration indirecte. Quel que soit le cas, le nettoyage doit toujours être suivi d'un rinçage et d'un séchage.

Produit	Composition	Effet/ Action	Verre ionomère Fuji I	Verres ionomères modifiés par adjonction de résine Fuji PLUS et FujiCEM 2	Résines composites G-CEM caps et G-CEM LinkAce
Pâte de pierre ponce	Pâte abrasive	Effet nettoyant	✓	✓	✓
Peroxyde d'hydrogène	Jusqu'à 5% de peroxyde d'hydrogène	Effet désinfectant et hémostatique	✓		
Hypochlorite de sodium	Hypochlorite de sodium	Effet déminéralisant	✓	✓	✓
EDTA	Jusqu'à 5 % d'acide éthylène diamine tétra-acétique	Effet désinfectant et déshydratant	✓	✓	
Alcool	Éthanol	Effet déminéralisant et désinfectant avec une certaine destruction des canalicules dentinaires			
Ultracid F (Ultradent)	EDTA, chlorure de benzalkonium, fluorure de sodium à 1 %	Effet déminéralisant et désinfectant	✓	✓	
Tubulicid Blue (Global Dental)	EDTA à 2 %, chlorure de benzalkonium	Effet déminéralisant et désinfectant avec une certaine destruction des canalicules dentinaires	✓	✓	
Tubulicid Red (Global Dental)	EDTA à 2 %, chlorure de benzalkonium, fluorure de sodium à 1 %	Effet désinfectant et inhibition des métalloprotéases matricielles (MMP)	✓	✓	
Consepsis (Ultradent)	Chlorhexidine à 2 %	Effet désinfectant et inhibition des métalloprotéases matricielles (MMP)	✓	✓	✓
Consepsis Scrub (Ultradent)	Chlorhexidine à 2 % dans une pâte abrasive	Effet désinfectant et inhibition des métalloprotéases matricielles (MMP)	✓	✓	✓
Cavity Cleanser (Bisco)	Digluconate de chlorhexidine à 2 %	Effet désinfectant et inhibition des métalloprotéases matricielles (MMP)	✓	✓	✓

- Le **peroxyde d'hydrogène** libère de l'oxygène qui inhibe la polymérisation des ciments-résines.
- L'**alcool** ne doit pas être utilisé car il déshydrate la surface, ce qui peut entraîner une sensibilité après le traitement et une diminution de la force de liaison.
- L'**EDTA** contribue à l'élimination partielle de la boue dentinaire. Il ne compromet pas la force de liaison des verres ionomères (VI) et des verres ionomères modifiés par adjonction de résine (VIMR).
  GC Dentin Conditioner, Cavity Conditioner et Fuji PLUS Conditioner peuvent être utilisés aux mêmes fins et offrent l'avantage d'améliorer la force de liaison entre les VI/ VIMR et la dentine/ l'émail.
- La ***chlorhexidine à 2 %*** inhibe l'action des métalloprotéases, des enzymes exprimées par l'hôte et responsables de la dégradation de l'interface de la liaison dans le temps.

Ultracid F, Tubulicid Blue, Tubulicid Red, Consepsis, Consepsis Scrub et Cavity Cleanser ne sont pas des marques de GC

Renforcer, combler et protéger d'un coup de pinceau

MI Varnish de GC traite l'hypersensibilité dentaire et offre une protection accrue à long terme

MI Varnish entre dans le cadre du programme d'intervention minimale de GC

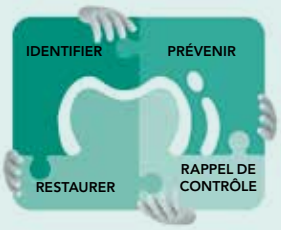

GC EUROPE N.V.
Head Office
Tél. +32.16.74.10.00
Fax. +32.16.40.48.32
info@gceurope.com
http://www.gceurope.com

Prétraitement indiqué

DES RESTAURATIONS INDIRECTES EN VUE DU SCELLEMENT

Types de matériaux utilisés pour les restaurations en technique indirecte :	Prétraitement indiqué lors du scellement par des ciments verres ionomères modifiés par adjonction de résine et des ciments résines :
Vitrocéramiques	
• **Céramiques feldspathiques** • **Céramiques renforcées de cristaux de leucite** (par ex. IPS Empress) • **Céramiques à base de disilicate de lithium** (par ex. e.max)	1. Mordancer à l'acide fluorhydrique *1, rincer et sécher 2. Nettoyer à l'alcool (si possible dans un bain ultrasonique) 3. Appliquer Ceramic Primer II et sécher
Céramiques polycristallines	
• **Zircone** (par ex. GC Initial Zirconia Disk, Procera, Lava Plus et BruxZir) • **Alumine**	1. Sabler (Al2O3 < 50 µm, 1-2 bars) 2. Nettoyer à l'alcool (si possible dans un bain ultrasonique) 3. Appliquer Ceramic Primer II et sécher
Céramiques hybrides	
• **GC CERASMART**	1. Sabler (Al2O3 < 50 µm, 1-2 bars) Remarque : si vous ne disposez pas d'une sableuse, appliquez de l'acide fluorhydrique pendant 60 secondes 2. Nettoyer à l'alcool (si possible dans un bain ultrasonique) 3. Appliquer Ceramic Primer II et sécher
Composites	
• **Composite** (par ex. Gradia)	1. Sabler (Al2O3 < 50 µ, 1-2 bars) 2. Nettoyer à l'alcool (si possible dans un bain ultrasonique) 3. Appliquer Ceramic Primer II et sécher
Métalliques	
• **Métal** • **Céramo-métallique (CM)**	1. Sabler (Al2O3 < 50 µ, 1-2 bars) 2. Nettoyer à l'alcool (si possible dans un bain ultrasonique) 3. Appliquer Metal Primer II (si vous souhaitez obtenir une liaison plus forte)
Tenon en fibres GC	1. Nettoyer à l'alcool 2. Appliquer Ceramic Primer II et sécher

Remarque : dans tous les cas, nous recommandons de se conformer au mode d'emploi du fabricant.
*1 Les durées de mordançage suivantes doivent être respectées : céramiques feldspathiques et céramiques renforcées de cristaux de leucite : 60 s ; disilicate de lithium : 20 s
PIS Empress, e.max, Procera, Lava Plus et BruxZir ne sont pas des marques de GC.

Évaluation clinique de Cerasmart™, un nouveau bloc céramique hybride pour CFAO

Une étude de cas par le **Dr. Mete Fanuscu** et le **Dr. Ahmet Turan**

Au fur et à mesure que la dentisterie numérique devient le pivot des activités dentaires modernes et que les progrès se poursuivent dans la science des matériaux, les chirurgiens-dentistes doivent faire face à des choix difficiles pour traiter chaque cas avec le matériau de restauration dentaire le mieux adapté. Dans cette quête quotidienne de l'indication parfaite, peu de matériaux se révèlent être le meilleur choix du praticien en termes de qualités esthétiques, caractéristiques physiques et fiabilité à long terme.

Dans notre centre dentaire, la restauration des dents postérieures par des inlays, des onlays et des couronnes unitaires au moyen du système de CFAO CEREC est le protocole standard. Pour fabriquer les restaurations partielles indirectes (inlays/ onlays), notre matériau de choix est généralement la vitrocéramique renforcée de leucite qui offre une résistance mécanique adéquate (160 MPa) et de remarquables résultats esthétiques grâce à son effet caméléon. **Notre expérience sur des années d'utilisation clinique nous a cependant appris que les problèmes posés par les blocs de céramique renforcée de leucite sont les éclats au niveau des limites marginales et les fractures dans les zones d'isthme pendant la phase de fraisage en raison de la nature fragile du matériau.** Pour augmenter le volume du matériau au niveau de ces zones critiques, il est nécessaire d'effectuer une préparation plus importante des dents qui finit par compromettre la structure dentaire. Ces blocs requièrent également une longue cuisson au four aux fins de rectification et de caractérisation. Nous avons constaté que certains cas, pour lesquels les lignes directrices de préparation n'avaient pas été suivies avec suffisamment de rigueur, n'étaient pas en mesure de résister aux forces occlusales et menaient précocement à un échec.

Dans les cas de couronnes et d'onlays pourvus de cuspides fonctionnelles où les restaurations sont soumises à des forces plus importantes, notre préférence va aux blocs de céramique à base de disilicate de lithium car ils sont beaucoup plus résistants (360 MPa) et offrent des résultats esthétiques très satisfaisants. Toutefois, ces blocs de disilicate de lithium

comportent leur lot d'inconvénients qui leur est propre. Vu la nécessité d'une cuisson pour leur cristallisation et, bien souvent, d'autres cuissons aux fins de rectification et de caractérisation, le temps supplémentaire consacré aux manipulations extra-orales requises pour le traitement augmente considérablement.

En conséquence, ces blocs sont rarement utilisés comme solution de traitement au fauteuil. Récemment, nous avons eu l'occasion de faire l'essai du nouveau bloc de céramique hybride, CERASMART (GC). **Ce bloc hybride combine les avantages des matériaux céramiques avec la multifonctionnalité des composites.** Sa résistance est suffisante (231 MPpa) pour résister aux forces occlusales et sa flexibilité laisse entrevoir un grand avantage sur les fragiles blocs de céramique. Ses propriétés physiques uniques permettent un fraisage plus rapide et une usure moindre des fraises. Ce bloc est moins sujet aux éclats marginaux durant le fraisage et le scellement. Les propriétés chimiques, qui sont celles des composites, permettent d'effectuer aisément des rectifications sur restaurations CERASMART, tant extra-orales qu'intra-orales. Nous avons également constaté l'effet caméléon de ce matériau céramique hybride doté d'une opalescence et d'une fluorescence inhérentes. **Nous avons pu nous rendre compte à quel point la caractérisation au fauteuil au moyen d'une simple technique de coloration est extrêmement commode.**

Les cas présentés ci-dessous vous illustrent nos restaurations par inlays et couronnes unitaires au moyen des blocs de céramique hybride CERASMART. Notre expérience clinique nous porte à croire que CERASMART est un candidat sérieux à la fonction de matériau de restauration fiable pour une multitude d'indications.

Patient 1 : cas de couronne

Dent numéro 85. Persistance d'une molaire temporaire due à une agénésie touchant la prémolaire permanente. Le patient souhaitait régler ce problème de disclusion.

Situation initiale

Espace occlusal initial

Préparation selon le mode d'emploi de CERASMART

Évaluation clinique de CERASMART, un nouveau bloc céramique hybride pour CFAO

Préparation scannée.

Plan de la restauration.

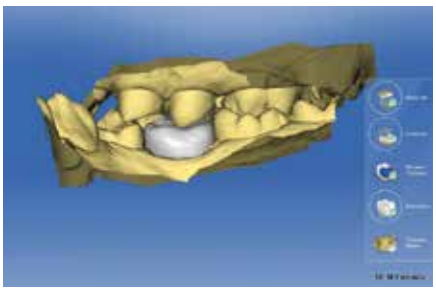

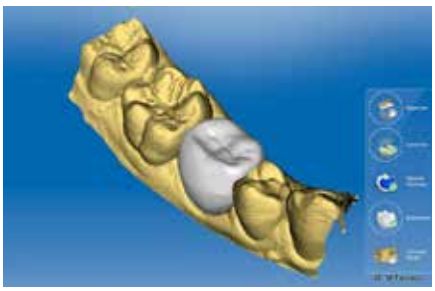

Restauration fraisée.

Essayage et correction des points de contacts.

Avant la caractérisation au moyen de GC Optiglaze COLOR (GC).

Caractérisation par application de GC Optiglaze COLOR, vernis de caractérisation. nano-chargé liquide

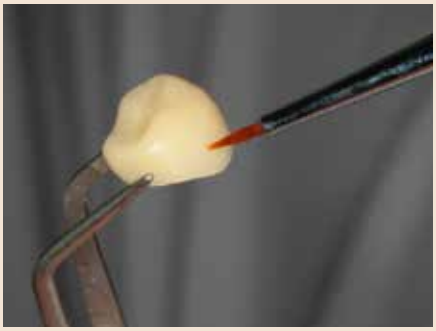

Caractérisation ultérieure après photopolymérisation.

Scellement au moyen d'un ciment résine adhésif et finition.

Patient 2 : cas d'incrustation intracoronaire (inlay)

Dent numéro 46. Échec de la restauration composite dû à une percolation marginale et à une carie secondaire.

Situation initiale, coloration marginale de l'ancienne obturation en composite indiquant une micro-percolation et une carie secondaire.

Préparation des cavités pour la mise en place d'un inlay selon le mode d'emploi de CERASMART.

Préparation scannée.

Présence d'une carie proximale sur la dent numéro 45.

Restauration de la carie au moyen d'un composite fluide.

Plan de la restauration.

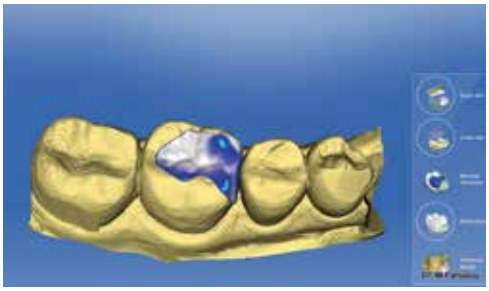

Dr. Ahmet Turan
Le Dr Turan a obtenu son diplôme à la faculté de médecine dentaire de l'université d'Ege (Turquie) en 2008. Il a exercé en tant que chirurgien-dentiste omnipraticien dans diverses cliniques et s'est passionné pour la dentisterie numérique et l'implantologie. Il partage actuellement un cabinet privé à Istanbul avec le Dr Mete Fanuscu où il développe ses compétences et approfondit ses connaissances de la dentisterie numérique et de la dentisterie prothétique et implantaire avancée.

Hormis ses participations à différents congrès nationaux et internationaux, Ahmet Turan est membre de plusieurs organisations internationales, dont l'International Congress of Oral Implantologists et l'European Association for Osseointegration.

Évaluation clinique de CERASMART, un nouveau bloc céramique hybride pour CFAO

Restauration fraisée.

Restauration après essayage et correction des points de contacts. À ce stade, le patient et le praticien étaient satisfaits de l'adéquation de la teinte et il a été décidé qu'une nouvelle caractérisation était superflue.

Préparation de la restauration pour le scellement. Sablage à l'oxyde d'aluminium sous une pression de 1,5 atm. et nettoyage à la vapeur.

Application de GC Ceramic Primer II.

Restauration scellée présentant une adéquation de teinte satisfaisante.

Dr. Mete Fanuscu

a obtenu son diplôme à la faculté de chirurgie dentaire de l'université d'Istanbul en 1990. En 1991, l'International Society of Dental Ceramics lui a décerné le titre de « Jeune Scientifique de l'année » pour ses recherches sur les céramiques, menées au laboratoire Ivoclar R&D (Liechtenstein) et à l'université de Zurich. Il a terminé sa spécialisation en dentisterie restauratrice et prothétique en 1994 et sa spécialisation secondaire en dentisterie maxillo-faciale prothétique et implantaire en 1999, à la faculté de dentisterie de l'université de Californie, Los Angeles (UCLA). En 2000, l'American Academy of Implants Dentistry lui a également accordé le prix « Annual Research Grant » pour son travail sur la biomécanique des implants. Jusqu'à son retour en Turquie en 2005, il a occupé le poste de directeur du service « Advanced Dentistry » à UCLA. Il exerce dans son cabinet privé à Istanbul et occupe un poste de professeur associé à UCLA. Il a publié de nombreux articles et donné des conférences au niveau international.

initial
LiSi
de GC
Maîtriser vos
défis de
disilicate de lithium
GC EUROPE N.V.
Head Office
Researchpark
Haasrode-Leuven 1240
Interleuvenlaan 33
B-3001 Leuven
Tél. +32.16.74.10.00
Fax. +32.16.40.48.32
info@gceurope.com
http://www.gceurope.com
GC

GC INITIAL
Progrès et succès

Étude de cas par **MDT Michael Brüsch,** maître prothésiste, Allemagne

Depuis plus de 12 ans maintenant, nous, prothésistes dentaires, bénéficions du système Initial de GC, le système de céramiques de stratification le plus largement répandu pour une utilisation au quotidien.
Depuis le tout début, cette ligne de produits de haute qualité nous permet de couvrir la palette entière des applications, depuis les solutions monochromes jusqu'aux restaurations bio-esthétiques.
L'approche offerte par le portefeuille de produits Initial de GC - du système IQ One Body aux techniques de stratification polychrome - permet aux laboratoires dentaires de différencier très précisément les coûts et d'atteindre un degré élevé de flexibilité sans devoir renoncer à la qualité des matériaux.
Le concept général intègre et couvre les besoins permanents de développement et de nouveautés en fonction de la situation actuelle du marché et des souhaits des utilisateurs. À l'occasion de l'IDS 2015, et à la demande expresse des clients, GC a lancé deux innovations qui s'alignent remarquablement sur ce concept. La nouvelle céramique de stratification Initial **LiSi** et les maquillants gingivaux **Initial Lustre Pastes NF - Gum Shades**.

Le coffret très compact des maquillants Initial **Lustre Pastes NF - Gum Shades** est la réponse parfaite à tous les besoins du marché et aussi l'extension logique du système Lustre Paste et de la ligne de produits phares IQ.
Ce coffret compact permet de caractériser tout aussi bien les zones simples, monochromes et les zones stratifiées complexes, polychromes de la gencive. Il établit le lien entre les mailles élémentaires de ces zones.
Les maquillants I**nitial Lustre Pastes NF - Gum Shades** sont très simples d'emploi et couvrent une plage presque illimitée de solutions pour reproduire l'aspect naturel de la gencive au moyen de quelques teintes seulement.
Le résultat esthétique est tout aussi satisfaisant que celui d'une gencive stratifiée polychrome.
Un atout particulier des maquillants Initial Lustre Pastes NF - Gum Shades est leur usage universel, compatible avec presque toutes les céramiques disponibles sur le marché.
Outre l'effet de teinte des maquillants contenus dans le coffret, tous sont totalement compatibles et peuvent être mélangés directement à la gamme Lustre Paste pour une caractérisation encore meilleure.
Dans cet article, je souhaite simplement mettre en lumière certaines des possibilités offertes par ce nouveau coffret de teintes gingivales. J'y présente la finition d'une suprastructure en zircone sur l'implant GC Aadva au moyen de la technique IQ ONE BODY et celle-ci peut servir d'exemple représentatif de tous les types d'armature et de céramiques.

Seuls deux matériaux sont utilisés pour modeler la forme et conférer une fonctionnalité - dans ce cas **Initial IQ, One Body pour stratification sur zircone (Layering-over-Zircon)** et une céramique gingivale de base. Les deux matériaux céramiques sont superposés et une cuisson assure la finition. L'esthétique finale est obtenue au moyen des maquillants **Lustre Pastes NF - V-Shades** et des nouveaux maquillants **Lustre Pastes NF - Gum Shades**.

1

2

3

4

5

L'armature est préparée selon les spécifications du fabricant puis Initial Zr Light Reflective Liner/ Initial Lustre Pastes NF - Gum Shades ou Frame Modifier est appliqué en fines couches puis soumis à une cuisson.

Similairement à la méthode de montage par stratification utilisée pour Initial MC/Zr-FS Gum, qui a fait ses preuves depuis de nombreuses années, les nouveaux maquillants **Initial Lustre Pastes NF - Gum Shades** et les maquillants **Initial Lustre Pastes NF - V-Shades** sont appliqués simultanément selon une simple technique IQ et soumis à une cuisson.

6

7

8

9

10

11

La céramique teinte dent, telle qu'Initial IQ One Body, Layering-Over-Zircon, et la céramique gingivale de base Gum-23 sont appliquées et soumises à une cuisson.

Un procédé réellement simple, prévisible et qui vous fera économiser un temps précieux.
Les maquillants Lustre Paste sont appliqués graduellement et ce système vous offre d'excellents résultats, simplement après une seule cuisson de glaçage et l'utilisation de deux matériaux de stratification !

12

13

14

15

16

17

18

19

Les zones de teinte gencive et teinte dent sont caractérisées graduellement au moyen des maquillants choisis, Initial Lustre Pastes NF - Gum Shades et Initial Lustre Pastes NF - V-Shades qui sont ensuite soumis à une cuisson.

Un peintre parle de la couleur, de la luminosité et de la teinte - un architecte s'exprime en termes de matériaux, de formes et de textures - IQ marie ces deux arts d'une façon remarquablement simple pour le bonheur de la dentisterie !

Ma seconde nouvelle passion répond au nom d'**Initial LiSi.**
La nouvelle céramique de stratification Initial LiSi a été développée exclusivement pour les armatures en disilicate de lithium et s'accorde à merveille avec ce matériau.
Vu la popularité grandissante du disilicate de lithium, GC présente maintenant une céramique de stratification qui lui est spécialement destinée et offre des particularités impressionnantes telles que simplicité de manipulation, caractéristiques de cuisson et esthétique irréprochable, jusqu'ici inexistantes sur le marché.
Le développement d'Initial LiSi répond au vieux rêve des prothésistes en termes de coût-efficacité, de maniabilité et surtout d'esthétique.
Une autre particularité innovante est l'élimination du besoin d'un arsenal complet. S'il dispose du coffret de base, le prothésiste peut facilement composer sa palette personnalisée.
Le temps de familiarisation est également très court car la nouvelle **Initial LiSi** a été conçue autant que possible sur les techniques de manipulation et de stratification éprouvées du concept Initial.
Dans la même optique, les maquillants déjà connus **Initial Lustre Pastes NF et Zr-FS** peuvent être utilisés pour une meilleure caractérisation.

Il existe actuellement trois versions recommandées pour la stratification/le montage **(Initial LiSi One, Classic et Expert)**, assorties d'une technique pour armatures et couronnes monolithiques en disilicate de lithium.

Grâce à ces systèmes, nous pouvons aisément répondre à la plupart des exigences hautement esthétiques de nos patients. Et bien sûr, leur concept incarne la liberté illimitée d'en reculer les frontières.

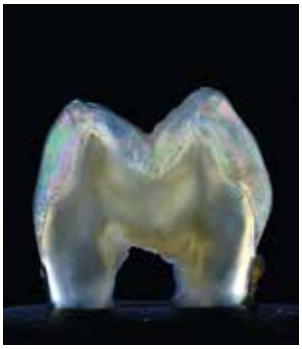

Initial LiSi « one » est la version de base, un système populaire, efficace, très fiable et utilisable dans la technique dite du cut-back. Le concept d'Initial **LiSi « One »** est minimaliste et repose sur une première cuisson d'une couche d'opaque suivie d'une coloration par application d'une couche d'émail finale sur toute la surface de l'armature en disilicate de lithium dont la forme anatomique a été partiellement réduite.
Si on le souhaite, il est possible de parfaire la finition au moyen d'une couche de matériaux Émail opalescent/ Transpa.
Une technique très simple somme toute, mais qui donne des résultats impressionnants.

1

2

3

En première cuisson , une couche de connexion est recommandée. N'importe quelle poudre céramique de la gamme Initial LiSi (à l'exception de COR et GL) peut être utilisée à cet effet. Une autre possibilité est d'utiliser les maquillants Initial Lustre Pastes NF - V-Shades et e les appliquer en couche mince sur toute la surface.

4

5

6

La mise en forme définitive est réalisée au moyen d'un émail standard E-57 à E-60.

7

8

Si des corrections s'avèrent nécessaires après la première cuisson, celles-ci peuvent être effectuées avec une couche de matériaux standard Émail/Transpa.

9

La deuxième version - **Initial LiSi « Classic »** - tient davantage compte de la structure dentaire naturelle.
Grâce à l'utilisation partielle de dentines hautement fluorescentes, de matériaux INside extrêmement chromatiques, de matériaux Émail opalescent/Transpa, **Initial LiSi « Classic »** pénètre dans l'univers passionnant et fascinant des interactions avec la dynamique lumineuse des dents naturelles.

Une couche de matériaux hautement fluorescents FD-91 - FD-93 est appliquée sur le bord incisif, là où la lumière est réfractée, des coiffes en disilicate de lithium, de forme anatomique réduite.

La région cervicale est recouverte de matériaux INside extrêmement chromatiques. La couche de dentine ...

... est appliquée sur toute la surface et ne doit pas être trop lisse. Après cuisson, la structure dentinaire, qui semble animée et rayonnante de vitalité...

Cette technique d'assemblage reproduit uniquement les éléments fondamentaux de la structure dentaire naturelle et pourtant, grâce aux matériaux INsid/Fluo/Opal, elle offre un degré élevé de dynamique lumineuse naturelle.

Michael Brüsch *s'est formé à la profession de prothésiste dentaire de 1976 à 1979, après quoi il a exercé son métier en travaillant principalement l'or et la céramique. En 1986, il a terminé sa maîtrise de technicien dentaire à Düsseldorf. Devenu directeur de laboratoire, son intérêt s'est porté sur les restaurations céramo-céramiques. En 1989, il a alors fondé son propre laboratoire dentaire et s'est spécialisé en prothèses fonctionnelles et esthétiques. Il s'est tout particulièrement concentré sur les techniques de recouvrement avec adjonction d'additifs multichromatiques pour composite et porcelaine, sur les procédés de précision utilisés pour la fabrication de couronnes,d'inlays, d'onlays et de facettes en matériaux composites et céramo-céramiques.*
Brüsch est conseiller international et présente des cours à l'occasion de séminaires sur la coordination de systèmes de restaurations en matériau céramo-céramique. Il est renommé pour ses exceptionnelles présentations 3D. Il est membre actif de la Société allemande de médecine dentaire esthétique (DGÄZ) et du groupe Dental Excellence International Laboratory Group. Il est spécialiste des techniques dentaires à l'EDA depuis 2008. Il est considéré comme une autorité dans le domaine des matériaux céramo-céramiques, des biomatériaux et des restaurations fonctionnelles. Il présente des séminaires et publie des articles très régulièrement.

... est complétée par de la dentine si nécessaire puis terminée par l'ajout d'une fine couche uniforme de Clear Fluorescence (CL-F) sur toute la surface et le bord incisif.

La forme définitive est modelée avec un mélange d'émail constitué d'émail standard et d'émail opalescent ...

... qui accroît sensiblement la dynamique lumineuse. Les retouches éventuellement nécessaires après la cuisson peuvent, dans la majorité des cas, être effectuées à l'aide du mélange Émail/Émail opalescent préalablement utilisé.

Une restauration si simple à réaliser, rayonnante de vitalité et d'un aspect très naturel.

Les versions **Initial LiSi « One »** et I**nitial LiSi "classique"** sont également le choix idéal pour les régions postérieures. Elles représentent une solution esthétique tout à fait capable de rivaliser avec les restaurations purement monolithiques en disilicate de lithium dont seule la surface est colorée

GC initial
Progrès et succès

Ci-dessous, les nombreuses restaurations monolithiques, partiellement ou intégralement stratifiées, révèlent le spectre complet des effets que l'on peut obtenir avec les maquillants **Initial Lustre Pastes NF** tout en économisant un temps considérable par rapport aux procédés classiques.

Les maquillants de teinte Initial Lustre Pastes NF Neutral et Initial Lustre Pastes NF Body sont préalablement appliqués sur toute la surface des monoblocs de disilicate de lithium après un traitement par sablage à 1 bar.

Les zones à stratifier sont ensuite colorées et caractérisées au moyen des mêmes maquillants Initial Lustre Pastes NF - V-Shades.
En guise de couche de connexion.

S'il est nécessaire de mieux caractériser les surfaces, il est possible d'utiliser les teintes INvivo en complément.

Similairement aux restaurations des dents antérieures précédemment réalisées avec Initial LiSi « One », la surface partiellement stratifiée n'est revêtue qu'avec des matériaux Émail/ Transpa.

Dans ce type d'indication, les maquillants **Initial Lustre Pastes NF - V-Shades** ont une double fonction. D'une part ils tiennent lieu de cuisson de glaçage sur les surfaces exposées des monoblocs, d'autre part, ils remplacent la première cuisson d'une couche de connexion et peuvent être simultanément soumis à une cuisson (glaçage). Après la dernière cuisson de glaçage des surfaces monolithiques et des surfaces stratifiées, il n'existe plus aucun besoin de polissage mécanique chronophage.
Les restaurations monolithiques pressées entièrement contourées sont directement revêtues d'un glaçage en même temps que la première cuisson de couche d'opaque des couronnes stratifiées. Le résultat esthétique de cette cuisson de glaçage est une aide bienvenue pour discerner les parties devant encore être stratifiées.
Le montage des couches dans la région postérieure repose sur les techniques indiquées pour la région antérieure. Il récompense nos efforts par de fantastiques résultats et, chose fantastique, des surfaces d'une densité remarquable.

12

13

14

Les paramètres de stratification du système Initial LiSi « Classic » sont en grande partie identiques pour les restaurations postérieures et antérieures.

15

16

17

18

19

20

18

Parvenu à ce point, le système Initial LiSi est déjà en lui-même d'une classe absolument sans précédent !

Mais ... même ces résultats peuvent encore être améliorés... **Initial LiSi « Expert »**.
La quintessence de la bio-esthétique et le summum en termes d'efficacité. Ici, tous les paramètres liés à la structure biologique des dents naturelles sont parfaitement intégrés dans la stratification.

Il me tient à cœur de vous présenter les illustrations suivantes pour vous offrir une vue d'ensemble des chefs-d'œuvre de la caractérisation bio-esthétique et du résultat exceptionnel.

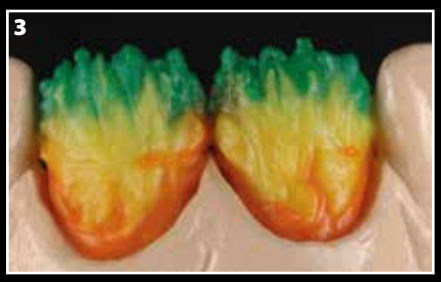

7

8

9

10

11

12

13

14

15

16

17

18

Proche de la nature

GC initial
Progrès et succès

Mon premier cas très complexe, qui remonte aux dernières phases de développement du système **Initial LiSi**, a été résolu au premier essai. Il m'a été aisé de transposer mon expérience des autres céramiques Initial à ce cas.
Mais mieux encore que la fabrication directe, ce fut l'accomplissement du rêve de toujours.
Toutes les restaurations présentées ici ont été réalisées avec la même **céramique Initial LiSi**, y compris les facettes des dents supérieures et antérieures, dont la cuisson a été effectuée sur un matériau réfractaire (GC COSMOTECH VEST) !

La couleur terne et la structure de surface de la situation initiale.
Le jeune patient est atteint d'amélogenèse imparfaite, une malformation de l'émail le plus souvent héréditaire.

Les dents antérieures supérieures et inférieures ont été traitées par une technique minimalement invasive mais les prémolaires nécessitaient une préparation hybride. Les dents antérieures supérieures et inférieures ont été préparées en vue de la fabrication de facettes en céramique frittée, reproduites puis de nouveau fabriquées dans un matériau réfractaire (GC COSMOTECH VEST).

Le résultat de la stratification avec Initial LiSi « Expert » dans la région antérieure et de la fabrication des prémolaires avec Initial LiSi « Classic ».

Avant ...

...après.

Une amélioration très naturelle et vivante de la situation initiale et un patient absolument ravi.
Le premier cas difficile a été bien facilement résolu.

Vous voyez combien la vie d'un prothésiste dentaire est simple !

Envie d'en savoir plus ...? Je vous invite cordialement sur la planète Initial de GC. Cela vaut vraiment la peine de découvrir cette combinaison fascinante de matériaux de haute qualité et d'esthétique presque illimitée.
La manipulation et la stratification du nouveau système Initial LiSi est en accord parfait - ce dont nous sommes particulièrement fiers - avec les techniques de fabrication utilisées pour toutes les autres céramiques Initial, et c'est une franche réussite depuis les 12 dernières années.
Des solutions les plus économiques aux solutions les plus sophistiquées, des restaurations métalliques au nouveau système Initial LiSi, nous pouvons assumer le rythme de notre travail quotidien et nous concentrer sur la création de superbes restaurations car nous disposons d'une base toujours proche de la perfection pour y parvenir.
Une telle fiabilité permet à ce concept de répondre aux exigences les plus élevées qu'un système est en mesure d'offrir à un prothésiste dentaire.

GC EUROPE N.V. • Head Office • Researchpark Haasrode-Leuven 1240 • Interleuvenlaan 33 • B-3001 Leuven
Tél. +32.16.74.10.00 • Fax. +32.16.40.48.32 • info@gceurope.com • http://www.gceurope.com

GC BENELUX B.V.
Edisonbaan 12
NL-3439 MN Nieuwegein
Tél. +31.30.630.85.00
Fax. +31.30.605.59.86
info@benelux.gceurope.com
http://benelux.gceurope.com

GC UNITED KINGDOM Ltd.
16-23, Coopers Court
Newport Pagnell
UK-Bucks. MK16 8JS
Tél. +44.1908.218.999
Fax. +44.1908.218.900
info@uk.gceurope.com
http://uk.gceurope.com

GC FRANCE s.a.s.
8 rue Benjamin Franklin
F-94370 Sucy en Brie Cedex
Tel. +33.1.49.80.37.91
Fax. +33.1.45.76.32.68
info@france.gceurope.com
http://france.gceurope.com

GC GERMANY GmbH
Seifgrundstraße 2
D-61348 Bad Homburg
Tél. +49.61.72.99.59.60
Fax. +49.61.72.99.59.66.6
info@germany.gceurope.com
http://germany.gceurope.com

GC NORDIC AB
Finnish Branch
Vanha Hommaksentie 11B
FIN-02430 Masala
Tél. & Fax.+358.9.221.82.59
info@finland.gceurope.com
http://finland.gceurope.com

GC NORDIC AB
Danish Branch
Harbour House
Sundkrogsgade 21
DK-2100 København
Tél. +45 23 26 03 82
info@denmark.gceurope.com
http://nordic.gceurope.com

GC NORDIC AB
Box 703 96
SE-107 24 Stockholm
Sweden
Tél: +46 8 506 361 85
info@nordic.gceurope.com
http://nordic.gceurope.com

GC ITALIA S.r.l.
Via Calabria 1
I-20098 San Giuliano Milanese
Tél. +39.02.98.28.20.68
Fax. +39.02.98.28.21.00
info@italy.gceurope.com
http://italy.gceurope.com

GC AUSTRIA GmbH
Tallak 124
A-8103 Gratwein-Strassengel
Tél. +43.3124.54020
Fax. +43.3124.54020.40
info@austria.gceurope.com
http://austria.gceurope.com

GC AUSTRIA GmbH
Swiss Office
Bergstrasse 31a
CH-8890 Flums
Tél. +41.81.734.02.70
Fax. +41.81.734.02.71
info@switzerland.gceurope.com
http://switzerland.gceurope.com

GC IBÉRICA
Dental Products, S.L.
Edificio Codesa 2
Playa de las Américas 2, 1°, Of. 4
ES-28290 Las Rozas, Madrid
Tel. +34.916.364.340
Fax. +34.916.364.341
info@spain.gceurope.com
http://spain.gceurope.com

GC EUROPE N.V.
East European Office
Siget 19B
HR-10020 Zagreb
Tél. +385.1.46.78.474
Fax. +385.1.46.78.473
info@eeo.gceurope.com
http://eeo.gceurope.com