CASE PRESENTATION

顎関節症における下顎頭の動きと関節雑音
―Ⅲ・Ⅳ型或いは癒着と思われるケースのナソヘキサグラフによる診断と検証―

山口県徳山市開業
松下伸一

顎関節症の診断には、触診や聴診・レントゲン診など総合的な診査が必要で、中でもMRIなどの画像診断が有用とされています。しかし、いずれも下顎頭の微妙な動きや、関節雑音との相関は精査できず、病態の確定診断には豊富な経験と読影力や診断力が必要といっても良いでしょう。

小院を訪れる患者さんの中で、いわゆる『顎関節症』と思われる患者さんのほとんどが“開閉口運動障害”や“関節雑音”“当該部の痛み”を主訴としています。その中でも関節円板のずれや、上下関節腔など関節周囲組織の変化に起因すると思われる“顎関節の可動性の制限”を呈しているケースは、長期間放置し慢性化すると、回復が困難になることが多く、一般臨床家の手にあまってきます。そして症状が改善しない場合、最後は“病状と共に過ごす”という、“共生の治癒”ということを患者さんが納得して、不自由を認知することとなるのでしょう。

ここ数年、『顎関節症Ⅲ型、Ⅳ型』或いは『関節円板の癒着』と思われる患者さんにおいて、関節に“可動性”を与えることで、臨床症状が改善し、患者さんの満足を得たケースをいくつか経験しましたので、誌面の関係上その一部の2症例を報告いたします。

症例1　M.K.さん　女性　30歳

初　　診：1999年8月

主　　訴：左TMJ部の咬合時疼痛、開閉口の制限

症例の概要：1年半ほど前から、左側クリック音を自覚。歯科受診後夜間だけスプリントをしばらく使用した。数日前から左TMJ部の痛みを自覚し始め、昨日までは、疼痛のため開口しづらかった。右側でなら、少しかめる状態。以前から、氷をかみ砕く癖があった。覚醒時に、“噛んでいる”という自覚がたまにある。頬杖などの習癖、噛み癖は不明。

診　　断：顎関節症Ⅲb型（非復位性）急性のクローズドロック。

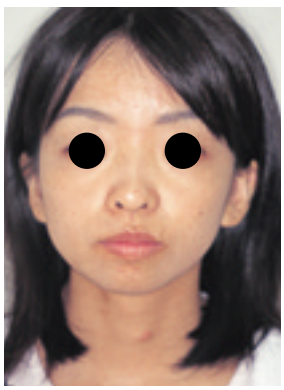

1・1 初診時。顔貌から右側下顔面がやや肥厚し、右側への偏位が推測される。

1・2 初診時セファロ。骨格系は著しい偏りはなく、平均的（メゾ）。

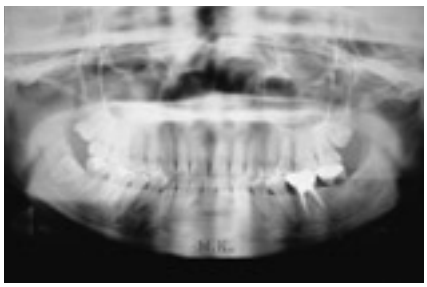

1・3 初診時パノラマ。下顎頭の発育は左右差等について異常は認められない。

1・4 初診時。下顎正中は右側へずれており、臼歯部の被蓋がやや深く、窮屈な感じが否めず、クレンチングを想像させる。

1・5 1・6 初診時、上下咬合面観。$\overline{4|}$のシザースバイト、$\underline{7|7}$の外側傾斜が諸症状の一因かと推測される。初診時の無痛的開口量は約15mm。右側TMJ部の痛みをがまんすれば20mm程の開口が可能であったが口腔内写真の撮影は苦労する。



1・7 初診時のナソヘキサグラフ6画面。開閉口時での右下顎頭は1.2mm程度しか前方誘導されず、ほぼ回転運動のみでおこなわれ、左も4mm程度でほぼ回転運動のみで運動がおこなわれている。しかしながら前方限界運動での開閉口時には前方運動が大きくなり、関節円板が“ON”すると推測される軌跡が認められた（写真1・27）。そのため顎関節の位置を前下方へずらすスプリントを装着してもらい、その状態で開閉口運動をおこなってもらうこととした（ディスクリキャプチャリングスプリント）。

1・8 ナソヘキサグラフの運動軌跡から計算し、下顎頭の位置を右が下方へ約2mm、左が下方へ約1.5mm、前方へ約1.5mmずらすスプリントを作製した（写真1・27のナソヘキサグラフ6分割画面参照）。

1・9 スプリントをセットして、軽くそっと咬合した状態。臼歯部が当って止まる。

1・10 スプリントの咬合面に合うよう嵌合した状態。ねらい通り下顎は左側へ移動して、正中もそろってきている。

1・11 スプリント使用後、約3週間。関節円板が復位したと思われる状態になった。

1・12 開口量も45mm程となったが多少の開口時疼痛（右側はTMJ部）は残っている（スプリントを装着すると開閉口しやすい）。

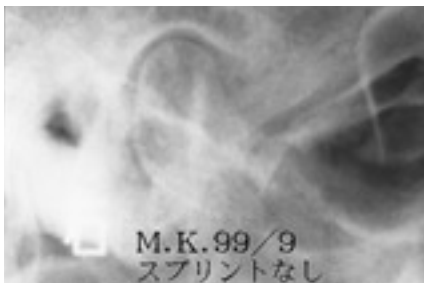

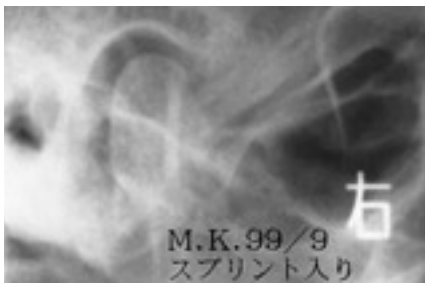

1・13 1・14 右側顎関節レントゲン写真（シュラー法）。
スプリントセット時には下顎頭の前下方偏位がみられる。

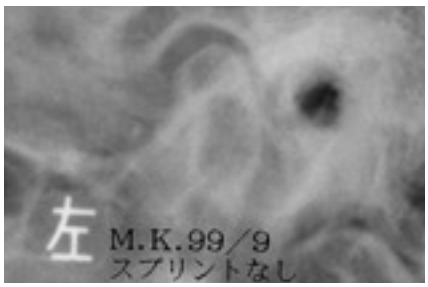

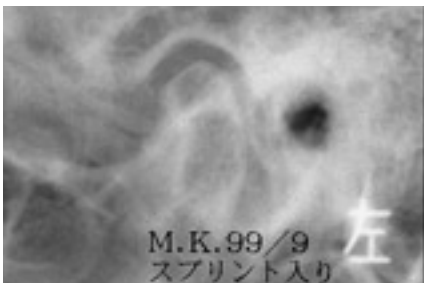

1・15 1・16 左側もスプリントセット時には下顎頭の前下方偏位が観察される。

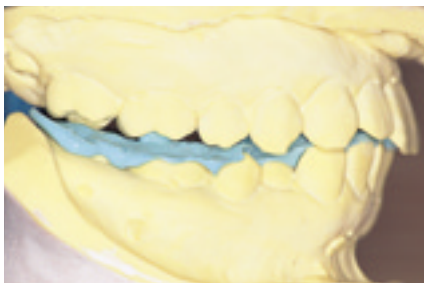

1・17 1・18 1・19 1・20 咬合調整したスプリントに3ヶ所穴を開けてそこにエクザバイトⅡを流し込み、上下歯列空隙のバイトを採る。その空隙をメタルスプリントで埋めるように $\overline{65|56}$ に咬合面キャップを作製した。($\overline{7|7}$ は自然挺出を期待した)

1・21 メタルキャップを下顎に装着し、経過観察を行った。

1・22 初診時から約2年後。経過は順調で、咀嚼機能等問題は生じていない。



1・23 初診時から9ヶ月後。ナソヘキサグラフの運動軌跡は良好と判断できる。

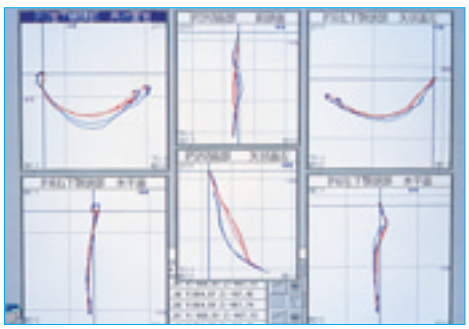

1・24 約2年後の運動軌跡。下顎頭が開口初期に約1.5mm左側へずれてから開口運動が始まるが、違和感などの自覚症状は全くなく、ME機器でしか判読できない症状である。患者の違和感などはまったくない状態である。



1・25 初診時の咀嚼パターン(一部3サイクルのみ)。

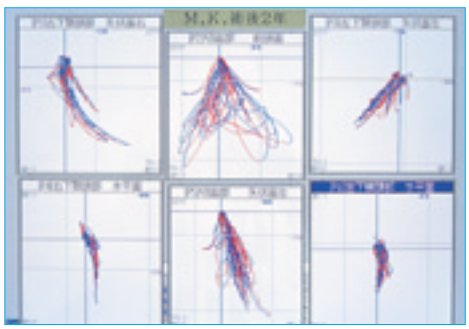

1・26 2年後の自由咀嚼パターン。初診時と比較すれば下顎頭が充分滑走していることがわかる。患者は主に右噛み(約8:2)で、右下顎頭の滑走運動初期の小さなひっかかりが(写真1・24から推測)その右噛みの一因と思われる。この改善は今後の課題である。



1・27 初診時のナソヘキサグラフ画面。初診時の関節頭の動きから、関節円板が復位すると思われる位置まで下顎頭のずれの量を推測した。クロスカーソルの位置へ、下顎頭を移動させることを計算した。

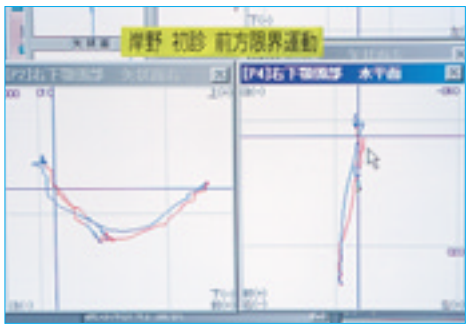

1・28 右側下顎頭部を拡大した写真。右側下顎頭を前下方へずらす位置をナソヘキサグラフの運動軌跡から決定した(クロスカーソル位置)。

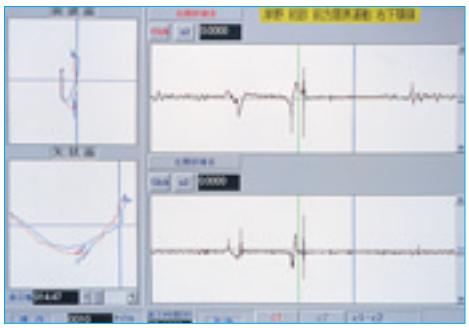

1・29 同じ近似した位置での“オフクリック音”の発生を閉口路の終末で確認した(図中左、2つのグラフのクロスカーソルの位置が、右上グラフの緑線の位置に相当。右上グラフの上下の振幅が関節雑音)。

※左側の疼痛を主訴としていたが、ナソヘキサグラフでの両下顎頭の運動パターンを解析していると右関節円板の前内方転位が推測され、右下顎頭の位置の移動を主体に治療をした。実際の治療をおこなった後でも主因は右側顎関節であることが確認できた。顎関節症では臨床症状と診断との誤差が生じやすいという現実を証明しているといえる。ナソヘキサグラフのようなME機器があればこその確定診断である。

症例2　Y.U.さん　女性　58歳

初　　診：2001年1月

主　　訴：右側の関節雑音　(クリック音)、右側の疼痛、開口障害

症例の概要：1年ほど前、右TMJ 部に疼痛を自覚し、開口しづらくなったが、しばらくして自然治癒した。その時は、歯科受診後、NSAIDsの投与だけだった。その後、関節雑音を自覚する。現在は噛むと痛みを感じ(右側)、また大きく開口できない。頬杖などの習癖、噛み癖は不明。

診　　断：顎関節症Ⅳ型(変形性関節症)

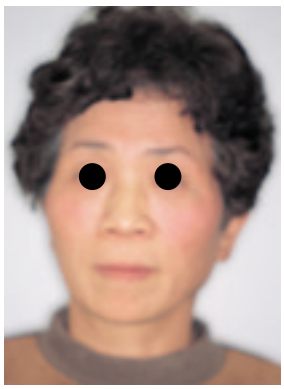

2・1 初診時。顔貌からは特記すべきことは見当たらない。

2・2 2・3 初診時のセファロとパノラマ写真。ややドリコフェイシャルの骨格と思われるが、下顎頭および骨体の発育も特に問題はないと思われる。パノラマ写真から下顎頭のフラットニングが疑われ、変形性関節症(Ⅳ型)と協調失調を推測し,当初は右側顎関節の“変形性関節症”と診断した。

2・4 2・5 2・6 初診時の正面、上下咬合面観。年齢と咬耗面を考え併せても、ブラキシズム等のパラファンクションはさほど疑えなかったが下顎前歯唇側の骨瘤はなにか過剰な咬合力があることを想像させる。(写真2・8参照)

2・7 当初は右側顎関節の“変形性関節症”との診断をしたが、ナソヘキサグラフの運動パターン（モーションベロシティー写真2・16、ナソヘキサグラフ写真2・20）をみていると、開閉口運動にリズミカルな協調性が認められず、とりわけ右側下顎頭はスムースな可動部がみられず、何かひっかかっているような動きが見られた。そこで厚さ1mmのスプリントを作製し、7|7 部にピボット効果をねらってレジンを添加した。

2・8 スプリントを装着2週間後。前歯部も咬合接触してきている。

2・9 さらに 7|7 部には光重合レジンを0.5mmほど添加し、夜間と、なるべく昼間も使用してもらった。

2・10 “左噛み”を指示した。主訴の“右の雑音”は解消している。

2・11 約3ヶ月後。スプリントは使用中止したが、右雑音等の諸症状は軽快している。

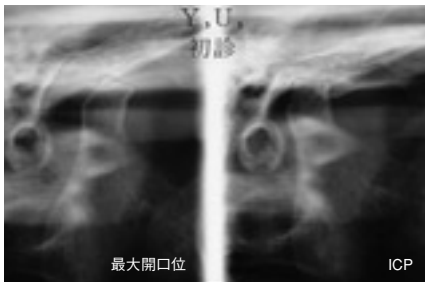

2・12 初診時の顎関節4分割X線写真。右側のICPと最大開口位。関節頭の圧平が認められた。

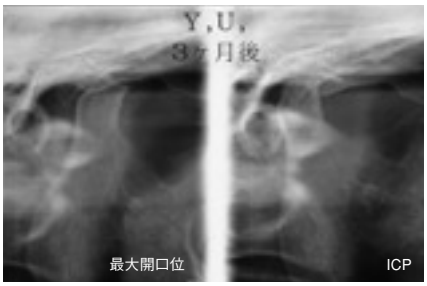

2・13 3ヶ月後。最大開口時の下顎頭の可動量が増しており、開閉口運動もリズミカルになっている。

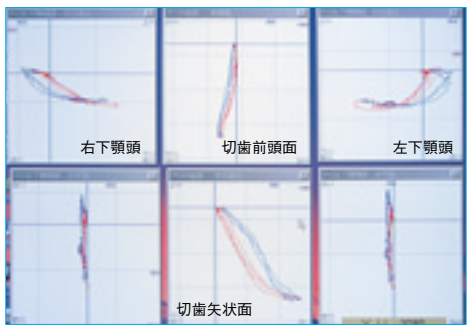

2・14 初診時のナソヘキサグラフ6分割画面。開閉口運動、両側関節の動きが定まらず、ギクシャクしている。（協調失調と判断した。写真2・20参照）



2・15 3ヶ月後。開閉口運動の経路が安定し、左右側ともかなりスムースな動きで、協調性を示している。（写真2・21参照）

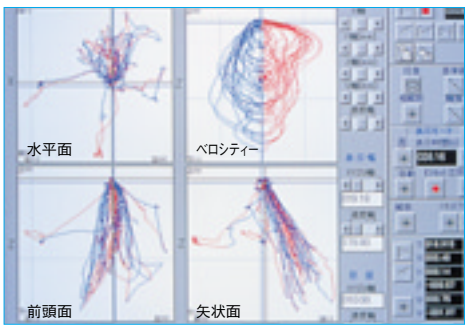

2・16 初診時の切歯部の咀嚼パターン。

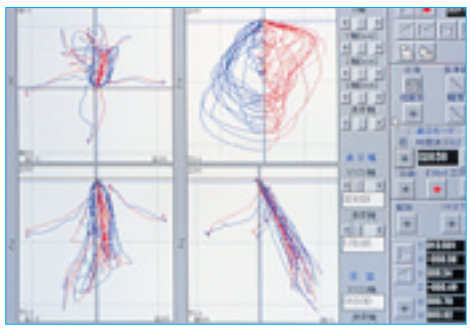

2・17 3ヶ月後の咀嚼パターン。初診時と比べると運動経路の安定化、スピード共に増し、スムースな咀嚼運動が推測される。

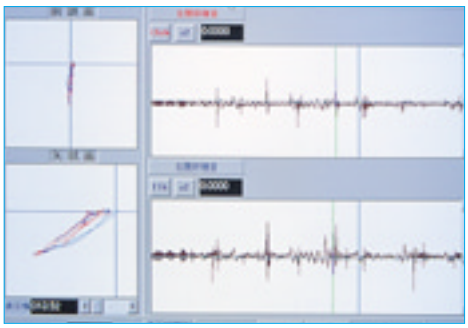

2・18 初診時の関節雑音。
クリック音だけでなく、捻髪音と言える連続的な関節雑音の発生がみられる。

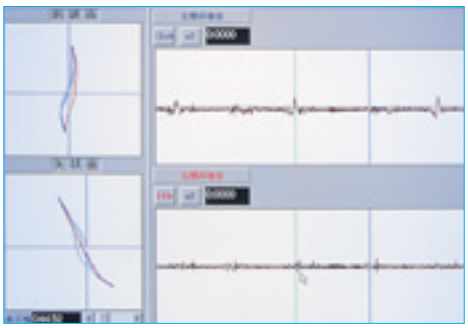

2・19 3ヶ月後の関節雑音。主訴であった右側の雑音（クリック音）は自覚しない程度まで解消した。また、捻髪音と言える雑音もほぼ解消している。

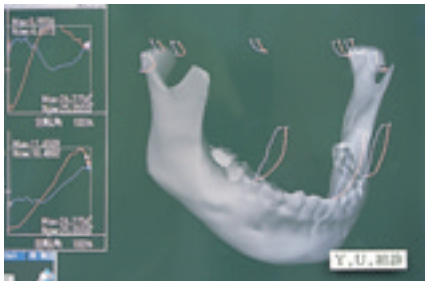

2・20 初診時の開閉口。ナソヘキサグラフィの軌跡。開口路と閉口路の“ぶれ”が大きく、リズミカルでなく、“動き”に協調性がない。

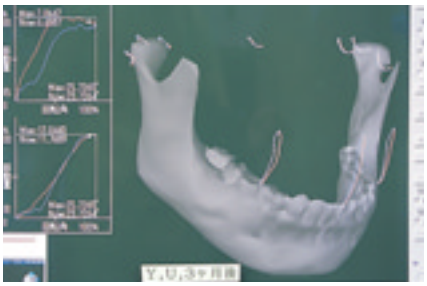

2・21 3ヶ月後の開閉口。初診時と比較すると、開閉口経路も安定し、リズミカルな動きになっている。顆路の回転と滑走に協調性が確認された。

※右下顎頭を下方（おそらく前下方）へ引き下ろし、左噛みをトレーニングすることにより右関節の可動性が増加することを期待した。ナソヘキサグラフやナソヘキサグラフィでの運動パターンは良好な結果を示したので現在はスプリントを撤去し、経過観察中である。主訴であった“関節雑音”も気にならなくなり（データではわずかに残っているが）、左右側とも極めてスムースな協調性を示している。結果から、右下顎頭の下方への誘導と、左噛みトレーニングにより、関節の可動部が増し（関節円板癒着の解消）、関節周囲組織（円板、関節腔を含む）のリズミカルな動きが再獲得されたのではないかと推測される。

まとめ

顎関節症の診査診断において、下顎頭の微細な動きや、その動きと関連した関節雑音を検知することは、とても有益な情報を得ることになるはずです。ナソヘキサグラフは、その点で最も優れた機器といえるでしょう。小院では、ナソヘキサグラフを導入してから、患者さんに、『病状の実態』や、『治せることと、治せないこと』、また『治す必要のないこと』を具体的に説明できるようになりました。顎関節症の治癒率は、決して高くはありませんが、ナソヘキサグラフは病状の認識と見通しに、大きな光明をもたらしたと言えます。

具体的に、顎関節内障での治癒のゴールをどこに置くかは、様々な意見があると思いますが、小院では、すべてを“咬合再構成”としているわけではありません。いわゆるリラキゼーションスプリントで“安定”を得たケースでは、まず第一選択として、スプリントを除去しても“安定”が得られることを目指した治療方針を考えます。関節雑音に関しても同様で、下顎運動の協調性が得られることをまず“第一選択”とし、すべての雑音の解消を目標にしているわけではありませんし、咬合位・顆頭位の変更は、言うなれば“最後の手段”と考えます。その理由は、生体において絶対的に正しい顎位というものは存在しないと考えられ、また、それを見つけることも困難と考えるからで、顎位の迷路に起因する疾病において、術者の診断は疾患を凌駕することは難しいと思うからです。しかしながら、顎関節症の原因のひとつに“咬合”が関与していることは間違いないと考えます。また、歯ぎしり等の異常機能や睡眠態癖や頬杖などの異常習癖からくる顎関節への負担過重が、顎関節症の発症の原因や誘因になっていることも、確かなことでしょう。ですから、より安定した、より自然な、顎位・ICPを追求することは、怠るべきではないとも考えます。

今後の、その方面の研究が望まれますが、ナソヘキサグラフを活用しての検討が、顎関節症の研究に役立つことを期待しています。

参考文献

1）筒井照子、筒井昌秀、神本洋；下顎の後方運動についての臨床的解釈（1―5）.ザ・クインテッセンス，17～18，1998―1999
2）長谷川成男、坂東永一：『臨床咬合学辞典』医歯薬出版.1997.
3）杉崎正志：顎関節雑音は治療の絶対的適応か.歯界展望，81―4、893～902，1993.
4）松下伸一：小院での“ナソヘキサグラフJM-1000”の使い方：GCサークル92号
5）成田博之：顎関節症における各種スプリント療法と下顎運動解析：GCサークル96号
6）平野健一郎、小川廣明、松下伸一、吉永能久：卒後臨床研究会・一〇塾／徳山塾、資料.1996―2001
7）松下文彦 他：顎関節内障に対する自己牽引療法の臨床評価.日顎誌、7―1,193～194.1995
8）藍稔 他：顎関節症の診断と治療.日本歯科医師会雑誌、50―7、593～664.1997