CASE PRESENTATION

新たなティッシュコンディショナーの応用と総義歯難症例への対応

東京都新宿区　矢﨑歯科医院
矢﨑秀昭

はじめに

現在、多数歯欠損の義歯を作製する際、旧義歯の安定、咀嚼機能の回復、粘膜の調整、義歯の機能印象などにティッシュコンディショナーは欠かせないものとなっています。

この度、新たに開発されたジーシーのティッシュコンディショナーは従来の製品と比較し、練和時の稠度、シャープな初期硬化性、口腔内における安定性など、臨床的に大変使いやすくなっています。更に、コート材も合わせて開発され、これを塗布することにより、口腔内における吸水性などによる組成の変質などが、明らかに抑制されており、耐久性の著しい向上が見られます。特に治療用義歯を使用し、その患者の最も安定した床縁の形態や顎位を得るためには、ティッシュコンディショナーの口腔内における耐久性は、使用する裏装材の必要条件として大変重要な要素となります。

総義歯患者の高齢化に伴い、顎堤の高度な吸収などにより、益々総義歯は難症例となる傾向があると思われます。これら難症例に対して筆者は、ジーシーの「デュープフラスコ」「デュープレジン」を使用し、手早く、治療用義歯として複製義歯を作製しています。

この複製義歯とジーシーティッシュコンディショナーを用いることにより、患者も術者も苦労している難症例への対応が、比較的容易に行えるようになったと思います。

1. 新しいティッシュコンディショナーの特徴

1）優れた操作性

1-1 練和時の操作性がよく、口腔内における初期硬化もシャープで、臨床において大変使いやすくなっている。

1-2 白色とレジン床色の2色があり、特に上顎において、審美的な面からも患者さんの満足を得ることができる。

2）機能時の形態の再現性

1-3 治療用義歯との併用により、咀嚼や発音などをした時の、口腔組織の機能印象が的確にできる。

1-4 特に形態や位置の決定が困難な下顎において、適正なる床縁の再現性に優れている。

1-5 旧義歯の複製義歯に添加することにより、容易に安定した義歯床の形態を得ることができる。

3)コート材併用による耐久性の向上

1.6 従来のティッシュコンディショナーは口腔内において短時間で吸水などによる組成変化が生じやすい。

1.7 新たに開発されたコート材を併用することにより、滑沢な面が得られ、床との接着も良好となる。

1.8 コート材を塗布することにより、従来のものと比較し、更に長期にわたり安定した状態が継続する。

4)色調の使い分けにより、機能的及び審美的効果が得られる

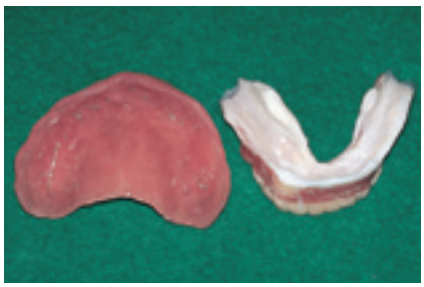

1.9 下顎には白色を使用することにより、床と顎堤が強く接する部位が明示され、上顎にはピンク色の方が審美的に優れている。

1.10 スマイルラインが上方にある症例などにおいては、上顎にはレジン床と同様な色調の方が、より患者の満足を得ることができる。

2. ジーシーデュープフラスコ・デュープレジンと新しいティッシュコンディショナーを併用した総義歯難症例への対応

2.1 複製義歯が誰にでも、容易に、経済的に作ることができるジーシーデュープフラスコ・デュープレジンのセット。

2.2 アルギン酸印象材を(4杯)練和し、ジーシーデュープフラスコ(下)に盛り、旧義歯を前歯部から埋没し、周囲の印象材を整える。

2.3 硬化後、気泡が生じないよう、フラスコ内の義歯面に印象材を塗りつけ、アルギン酸印象材で満たしたデュープフラスコ(上)を指圧にて圧迫する。

2.4 ジーシーデュープレジンのデュープアイボリー(歯冠色)を専用カップ1杯(5g)と液(3.5ml)で練和すると、かなり流動性がよく、歯冠部に注入しやすい。

2.5 デュープレジンのデュープピンク(歯肉色)を粉末15g、液10.5mlの割合で練和し、床の部分に注入する。

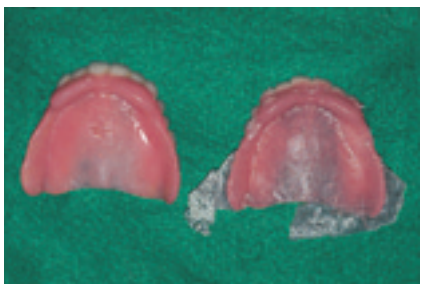

2.6 手早く、複製義歯を作製し、旧義歯はそのままの状態で残しておいた方が、患者とのトラブルもなく、治療用義歯として、改造しやすい。

2・7 複製義歯を口腔内に試適する。症例によっては、舌房を広くするため、人工歯舌側を大幅に削去する場合もある。

2・8 複製義歯の床を安定させるために、マイルドリベロンLCなどの硬性の裏装材を用いて、先ず床の裏装を行う。

2・9 更に床縁の延長が必要な場合は、ジーシーのデンチャーエイドLCなどにより、必要な部分への、床縁の延長を行うこともある。

2・10 咬合を調整する場合は、複製義歯の臼歯部にレジン小球を添加し、硬化後に口腔内でこの小球を削合して、咬合高径などの調整を行う。

2・11 小球による調整が終了したら、咬合面全体に即時重合レジンを盛り、咬合してもらい、咬合面全体を整える。

2・12 機能印象をするため、新しいティッシュコンディショナーを添加する。初期硬化後、床縁を確認し、コート材を塗布する。

2・13 上顎には審美的な面から、レジン床と同系色のティッシュコンディショナーを用いると、より患者の満足を得ることができる。

2・14 上顎にティッシュコンディショナーを用いる場合、誤飲を防ぐために、やや大きめの綿球を用意しておき、口蓋部から流出したものをからめ取る。

2・15 週2回程度来院してもらい、治療用（複製）義歯の安定が得られるように、ティッシュコンディショナーの添加や咬合の調整を繰り返し行う。

2・16 複製義歯の十分な安定が得られたら、旧義歯と比較し、新たな義歯床の形態や咬合状態の変化を点検する。

2・17 口腔内でエクザバイトⅡなどを用いて、上・下複製義歯を咬合した状態で固定する。

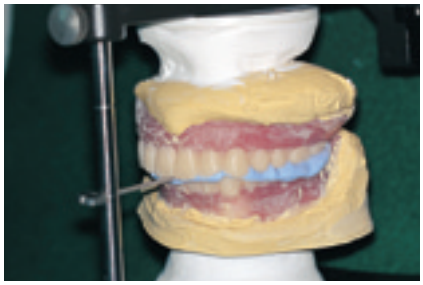

2・18 患者さんに待合室で待ってもらい、上・下複製義歯のティッシュコンディショナーの面に、石膏を盛り、そのまま咬合器に装着する。

2・19 上顎などで極端にアンダーカットが強い場合は、その部分だけパテ状のシリコーンを挿入し、義歯が撤去できるように作業用模型を作製することもある。

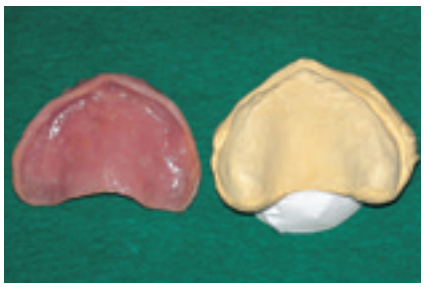

2・20 複製義歯を咬合器上の模型から外すと、作業用模型となる。従来のティッシュコンディショナーを使用したものより、滑沢な模型が得られる。

2・21 下顎の複製義歯も同様に模型から外し、患者に返し、新義歯が出来るまで、そのまま、複製義歯を使用していてもらう。

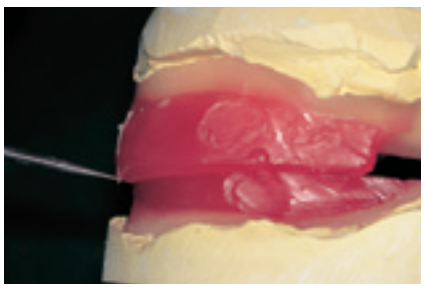

2・22 模型がもともと咬合器に装着してあることから、咬合位は決まっているが、人工歯の排列位置を決めるため咬合床を作製する。

2・23 人工歯を排列し、ワックスデンチャーを作製する。咬合器上の模型で作製することから、基礎床はティッシュコンディショナーによる床縁と同じ形態となる。

2・24 このワックスデンチャーを用いて、先ず上顎の咬座印象を行う。インジェクションタイプのシリコーン印象材を使用している。

2・25 咬座印象は上下別々に採得している。上顎を先に行い硬化後、口腔外に取り出して点検し、過度に流出した部位は調整する。

2・26 咬座印象が終了した上顎を口腔内に戻し、下顎の咬座印象を行う。あまり強く咬合しないように指示する。

2・27 咬座印象の際、上下顎のいずれの場合でも、先ず軽く咬合させた後、咀嚼範囲程度の開口をしてもらい、床研磨面に開口時の可動粘膜の状態を印記させる。

2・28 咬座印象で得られた形態をそのまま再現して義歯を完成する。将来、裏装が可能なためと補強のために、金属板を研磨面に接着することもある。

2・29 片顎がパーシャルデンチャーの症例においても、同様に複製義歯とティッシュコンディショナーを応用できる。

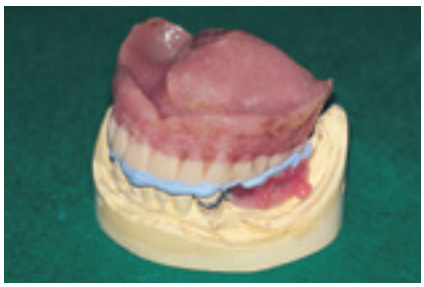

2・30 顎位の調整を複製義歯で行い、咬合採得後、ティッシュコンディショナー面に石膏を注入し、咬合器上に上顎の作業用模型を作る。

2・31 下顎のパーシャルデンチャーを先に完成し、上顎のワックスデンチャーを用いて咬座印象を行う。

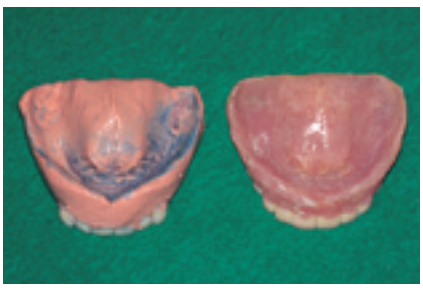

2・32 2ヶ月程度使用したコート材を塗布したティッシュコンディショナーの面と、咬座印象した義歯の最終印象面。