CASE PRESENTATION

エクザデンチャー／エクザハイフレックスを使用した印象採得　応用編

日本大学松戸歯学部第Ⅰ補綴学講座　＊臨床研修医
佐伯啓行　有山美由紀＊　安藤正明＊

エクザデンチャー

エクザハイフレックス

はじめに

高齢社会を迎え、有床義歯補綴の需要は今後益々高まってくると考えられ、我々歯科医師もこれに対応していかなくてはならない。高齢者に対しては歯科治療への適応を考慮すべきであるし、義歯完成後の調整のための度重なるアポイントも控えたいものである。

有床義歯作製の上で印象採得は重要なステップである。印象採得は床下粘膜を作業模型上に印記する操作であり、チェアサイドでは緻密な判断力とテクニックが要求される。

歯科医師側は「速くて確実」「装着後に早期に慣れてもらう」といった診療態勢を心がけているはずである。しかし印象採得時には、顎堤形態の吸収が進行していたり、また辺縁形成の際に我々が意図した動きに患者が応じてくれないなどの場面に出会うことも多い。従来の方法は予備印象時に十分な診査を行い、スタディモデルから概形を決定し個人トレーを作製、インプレッションコンパウンドにて辺縁形成を行うものであった。このスタンダードな方法は筆者らも日常行い、確実な予後を得られる近道ではあるが患者にとっては二度の型採りである。

また、仮に局部義歯装着者で残存歯を歯周病で抜去した場合、適応能力を考慮すれば安易に新義歯を作製することは、第一選択とは言えないだろう。高齢者に限ってではないが「迅速かつ確実な診療」は患者ばかりではなく歯科医師にとっても喜べることである。

今回エクザデンチャーとエクザハイフレックスを使用して総義歯と局部義歯印象採得を行った。この印象採得方法は高齢者の有床義歯診療にあたり有効な方法であると考えられるため、その一部を紹介する。

症例1

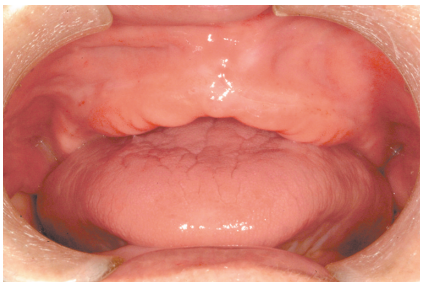
1-1 上下顎無歯顎の症例である。

1-2 上顎前歯部には重度のフラビーガムが認められ、下顎の顎堤形態はいわゆる紐状である。

1-3 患者の主訴は「上の入れ歯が動く」である。義歯の適合診査も第一の解決選択だが、咬合についての診査も重要である。

1-4 予備印象から診断用模型を作製した。上顎前歯部のフラビーガムが唇側に傾斜している。上下を並べると下顎の顎堤弓の大きさに気付くが特に大きな問題にはならないと判断した。

1-5 通法に従いジーシー社製オストロンⅡで各個トレーを作製する。

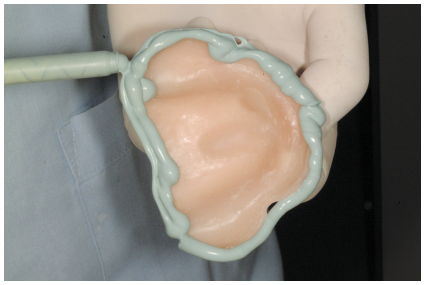
1-6 辺縁にエクザハイフレックスを盛り上げ、口腔内にて機能運動を行ってもらう。

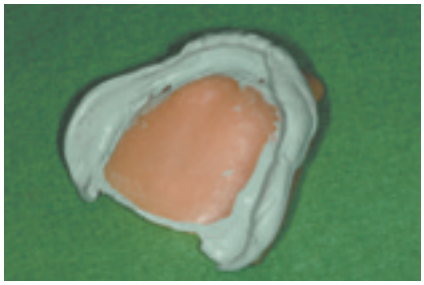

1-7 辺縁形成後のトレー。余剰なところはカットする。

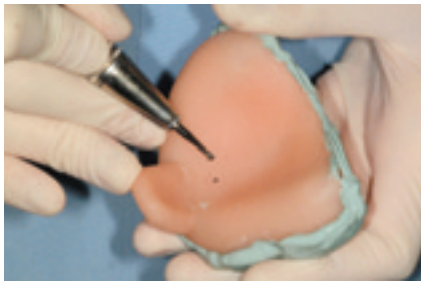

1-8 トレー前歯部には印象材溢出用の遁路を付与し、エクザデンチャーで最終印象を行う。著者らの基礎的な報告からも明らかだが、遁路はフラビーガムに対してきわめて有効な緩圧効果をもたらす。[1)]

1-9 エクザデンチャーはクリーム状の独特な流動特性を持つため、後縁から咽頭に流れ落ちる心配も少ない。

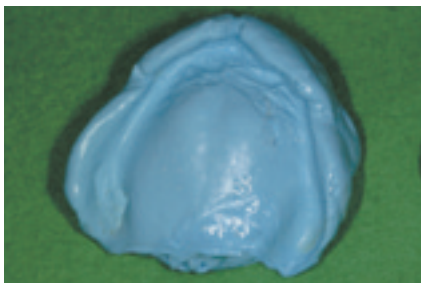

1-10 適度な厚みで印象採得が行えた。フラビーガムを加圧すれば完成後に痛みが容易に生じる。支持部の加圧、緩衝部の緩圧が重要であろう。[2)]

1-11 下顎総義歯の症例を、マネキンを通して説明する。

1-12 総義歯症例では本来は個人トレーを使用しての印象を推奨したいが今回はアミトレーを使用した。

1-13 高齢社会の現在では義歯は歯科医院のセールスポイントであり、特に総義歯はその最たるものとなり得る。

1-14 既製トレーとアルギン酸の組み合わせで意図した印象が採れず、再印象となれば患者に「型採りに失敗？」と思われるかもしれない。あくまで印象は一回で終わらせたい。

1-15 仮に思うような印象が採れずに、やむを得ず再印象となっても患者に「二回も型を採られた！」と誤解されることは避けたいものである。

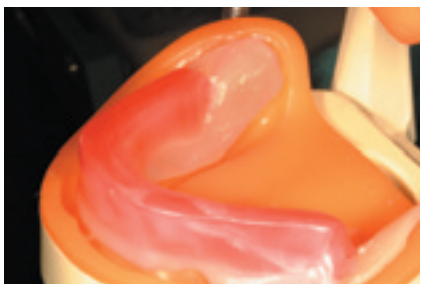

1-16 常温重合レジン オストロンⅡで咬合床を作製し、エクザハイフレックスとエクザデンチャーを組み合わせた印象法を行う。咬座印象の要領である。本例のように舌側床縁が短いと、後顎舌骨筋窩にエラーが出てしまうこともある。

1-17 咬合床を使用しても構わないが、今回は上顎は完成義歯を使用した。上下咬合床での咬合採得に時間を費やすより、配列後あるいは重合後の義歯を使用したほうが患者も術者も完成後のイメージがつかみ易いことがある。

1-18 上下顎排列後の咬合調整が不十分な仮床だと患者が排列した顎位で噛みこんでしまうことがある。ましてやパラフィンワックスのみの咬合床では変形を起こし易いので粘膜面は常温重合レジンで作る必要がある。印象と同時に咬合採得も重要である。

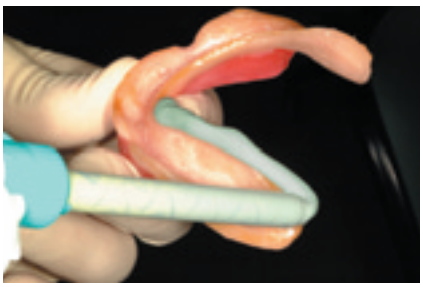

1-19 常温重合レジン オストロンⅡで咬合床を作製し、粘膜面のアンダーカット部や凹凸部はパラフィンワックスでリリーフしてある。辺縁部にエクザハイフレックストレータイプを盛り上げ、辺縁形成を行う。事前に咬合床をトリミングし、調整を十分にしておく。

1-20 辺縁形成が十分に行えた。余剰なところはカットする。

1-21 接着材塗布後、エクザデンチャーを盛り上げ、咬合床を使っての印象採得を行う。患者は「二度型採りされた!」とは思わない。

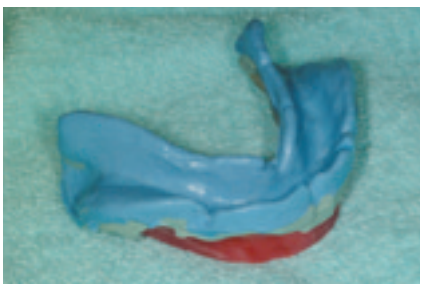

1-22 適度な厚みで印象採得が行えた。エクザデンチャーはチクソトロピー性を有するため厚みも術者の意のままである。

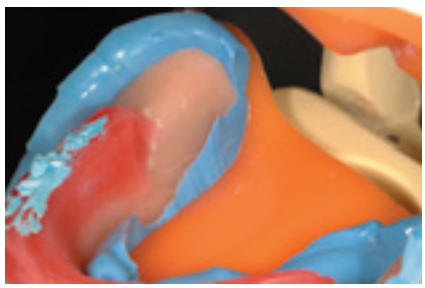

1-23 アルギン酸による印象では不十分であった後顎舌骨筋窩も満たされた。

症例2

2-1 下顎遊離端金属床義歯に応用した症例である。5年前患者の要望もあり左側智歯を抜歯せずに鉤歯として作製したが動揺が強くなり、やむなく抜歯した。

2-2 患者が今までトラブルなく使用してきたこと、右側には満足していることを考慮し、床を伸ばし使用してもらうことにした。

2-3 抜歯時に智歯にかけていたクラスプを除去したため、左側床後縁はレトロモラーパッドのかなり前方で終わっている。

2・4 抜歯後3ヶ月経過し、その間調整を繰り返し、常温重合レジンで床後縁を伸ばすが患者は食渣の停滞を訴え、また色調の違いにも不満を訴えた。術者も床状態、色調に満足できない。

2・5 患者が高齢であり、完全な新義歯への適応も困難と判断し、左側のみの改床を行えないか？ と考えた。

2・6 粘膜面を適合試験材などで検査した後、エクザハイフレックス トレータイプで辺縁形成を行う。

2・7 エクザハイフレックス トレータイプは特有の粘性でスピーディかつ確実な辺縁形成が行える。

2・8 辺縁の形成完了後、エグザデンチャーでウォッシュインプレッションを行う。アルタードキャストと同じ要領である。

2・9 右側は緩衝域を除いて適合は良好であり、左側床のみアクロンで改床した。

2・10 左右ほぼ同じ形態になった。色調も添加部分との境界は見られない。

2・11 床後縁はレトロモラーパッドを覆い、沈下が減り適合も向上。術者も患者も満足することができる。

1）佐伯啓行　朱一慶　小見山道：無歯顎印象時の印象圧動態に関する基礎的検討ー顎堤高さの異なる模型に対するトレー遁路とスペースの効果ー、日大口腔科学、29：1-10、2003.

2）佐伯啓行：無歯顎印象における印象圧動態に関する基礎的検討　日大口腔科学26：197-205 2000.