CASE PRESENTATION

Dentist　Technician　Hygienist

患者さんに理解してもらいながら進める歯周病治療

―患者さんとのかかわり方、SRPの重要性について―

北海道　山崎歯科クリニック
歯科衛生士
小野加代

はじめに

1997年、ジーシーで歯科衛生士向けのスケーリング・ルートプレーニング（以下SRPと略す）セミナー開催がスタートし、私は同年から北海道地区を担当する機会を持つことができ、現在に至っている。日々の臨床においては、患者さんとのかかわり方を重視し、治療にあたっている。今回、臨床の中でどのように患者さんとかかわっているかやSRPによる歯肉の変化を、症例を通して紹介する。

歯周病治療とSRP

補綴治療とは異なり歯周病治療の特徴の1つに、治療期間が長期にわたるために、常にモチベーションが不可欠になることがあげられる。つまり、長期にわたり患者さん自身が治したいという気持ちを常に持つことができるように、モチベーションを継続させながら治療を進めることが重要になる。そのためには、患者さんとのかかわり方がとくに大切になると考えている。

また、歯周病治療にとってSRPは重要な治療の1つである。これは術者の技量により、結果が大きく変わるために、日々技術の向上に努めることが治療の良否に大いにつながる。

●まずは自分専用のスケーラーを持つ！

セミナーではシャープニング実習の際に、スケーラーや砥石を受講生に持参してもらうが、医院によってはスケーラーを共有して使用している所もある。

スケーラーの刃先の形態は、シャープニングの仕方により変化してしまい、その管理は難しい。また、最初の刃先自体の形態を失ったスケーラーや研げていない刃先など、さまざまな光景を目にすることがある。そもそも、スケーラーの刃先は歯面により適合する形態になっており、それから少しずつでも離れていくことにより、SRPの成功率が減少していくことを忘れてはならない。よって研げてないスケーラーによるSRPの成功はあり得ないのである。各個人が責任を持ってスケーラーの管理を行うことは、治療の成功に影響を及ぼすほど重要なことである。このことからも、各自がスケーラーを所有して管理することは必須であり、そのことが患者さんの口腔健康に影響を与えることへつながると考える。

●SRP前の準備

はじめに必ずX線写真をそばに用意しておき、その歯牙の解剖学的形態をよく観察することが重要である。そこから歯肉縁下の形態を立体的にイメージし、施術を行う。よってすべての部位の歯牙の解剖学的形態をよく理解していることが大切であり、X線写真からその歯牙の特徴を読影する能力が必要である。

私は、他にはプローブ、ファーケーションプローブ、WHO規格のプローブ、そして歯周病患者にはほとんどの部位に対して、アメリカンイーグルのアクセスタイプ（図A-1）を使用している。アクセスタイプは深いポケットや狭い根面・根分岐部に有効であり、作業効率もアップし、良好な治癒を経験する。

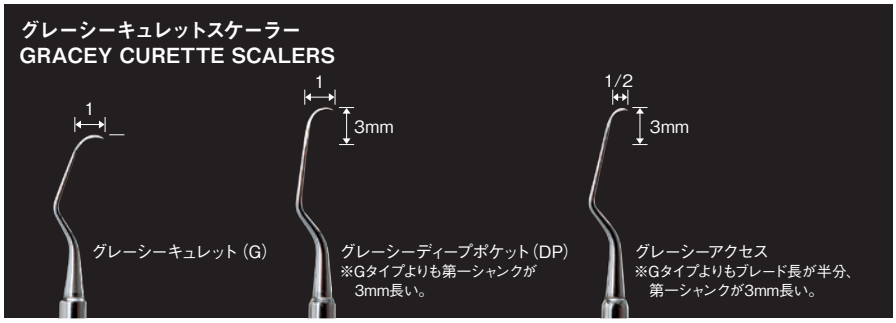

A-1　グレーシーキュレット。グレーシーディープポケット。グレーシーアクセス。

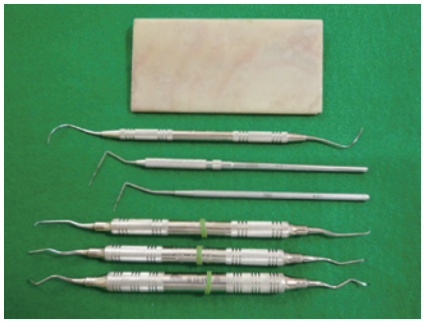

A-2　SRP時に用意しているセット。

●資料採得の重要性

術前には、口腔内写真、プラークチャート、プロービングチャート、X線写真などの資料の準備は欠かすことはできない。術前に資料を残しておくことは、術者自身が治療結果の判断をする際に重要となる。また、術前と術後の変化を患者さんと共に確認することができ、ひいては患者さんへの動機づけを行う際に役に立つことにもなる。そのことによりSRP自体がモチベーションの1つになり、信頼関係の構築につながる。

A-3 口腔内写真を比較しているモニター。患者さんと一緒に変化を確認する。

症例1　歯肉の変化

1-1 初診時61歳男性。著しい歯肉の発赤・腫脹が認められる。モチベーションを中心に歯周治療をスタートする。

1-2 初診から約3ヶ月経過。患者さんによる毎日のプラークコントロールのみにより、歯肉の発赤・腫脹が減少する。患者さんは、実際に歯肉の変化の経験をすることで、ブラッシングの重要性を認識することができる。

1-3 写真はSRP後1週間後の状態。患者さん自身のプラークコントロールによる歯肉の変化を経験したところで、モチベーションを継続しながらSRPをスタートした。SRP後はさらに発赤・腫脹が減少してきている。

1-4 初診から1年半後のメインテナンス中の写真。腫脹が改善したことにより歯肉の形態も落ち着いている。現在もモチベーションを継続しながら行い、SPTにより経過観察中である。

症例2　レントゲン写真の変化

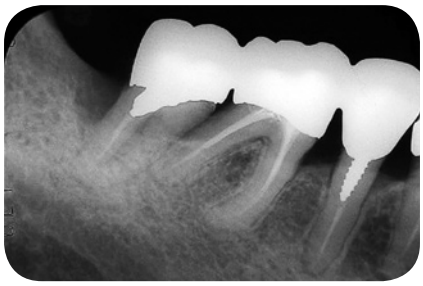

2-1 2003年、$\overline{7}$遠心に7ミリの垂直的ポケットがあり、X線でも遠心に大きな骨欠損が確認できる。アメリカンイーグルを用いてSRPを行った。

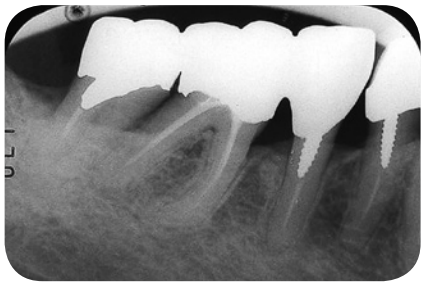

2-2 SRP後7年経過したX線写真。$\overline{7}$遠心にあった垂直的ポケットも現在は消失して、透過像であった遠心の歯槽骨の改善が認められ、安定している。

症例3　分岐部病変の変化

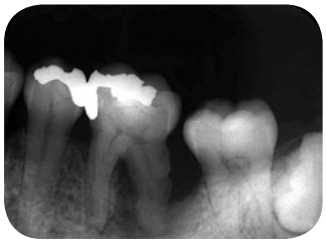

3-1 初診時34歳女性。歯肉には著しい発赤は見当たらないが、水平・垂直的に大きく動揺が認められた。X線写真から$\overline{6}$遠心から分岐部にかけて、根尖を取り巻くように透過像が広がっている。

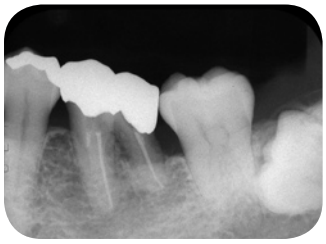

3-2 初診から約9年後のSPT中の状態。早期接触を解消するために、抜髄を行った。分岐部にはアメリカンイーグルのアクセスタイプを用いてSRPを行った。12ミリあった垂直的ポケットや分岐部病変、動揺も解消し、X線写真では骨の改善が起こり、歯槽骨頂部の歯槽硬線も明瞭化し、安定している。

症例4　重症患者の歯周基本治療のみによる全顎の変化

●初診時（39歳、女性、2003.7）

4-1 初診時の状態。

食事中に噛むと痛いという主訴があり、25年ぶりの歯科通院ということで来院された。初診時は口腔内を気にされて、マスクを着用されて来られた。10年ほど前から自然脱落を繰り返しており、自覚症状はあるものの、家庭の事情により通院ができず、今回当医院の近所に引っ越されたことを機に来院された。初診時の口腔内は、下顎前歯部歯肉に著しい発赤・腫脹、多量の歯石の沈着、全顎的にも強い炎症があり、それにともない歯周ポケットからの排膿も確認できた。下顎臼歯部の欠損部位はすべて自然脱落である。歯槽骨支持の喪失により、前歯部にはフレアアウトが生じていた。今までの患者さんの口腔内既往歴や生活背景を問診しながら歯周基本治療をスタートした。その中で患者さんの「できるだけ自分の歯を残したい」という意思を確認することができた。また、患者さん自身がブラッシングによる口腔内の変化を通じて、プラークコントロールの重要性を理解することもできた。その後、全顎をアメリカンイーグルを用いてSRPを行った。

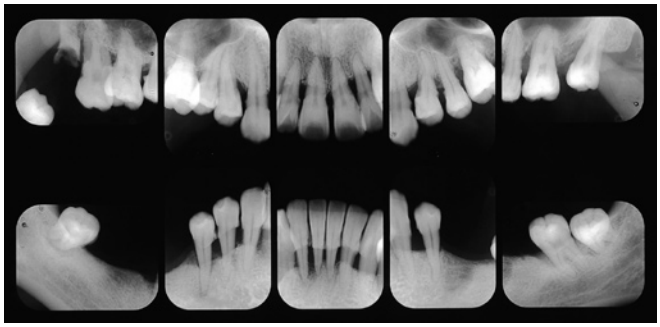

4-2 初診時のX線写真。8|はカリエスが長年放置され、残根状態であった。25年ぶりの歯科通院といわれていた通り、治療の痕跡は見当たらない。下顎前歯部の歯槽骨は1／3以下まで吸収が進行し、上顎大臼歯部には根分岐部病変が確認でき、その他の部位も中から重度の骨吸収が確認できた。下顎前歯をはじめ全顎的に縁下歯石の沈着が確認できる。

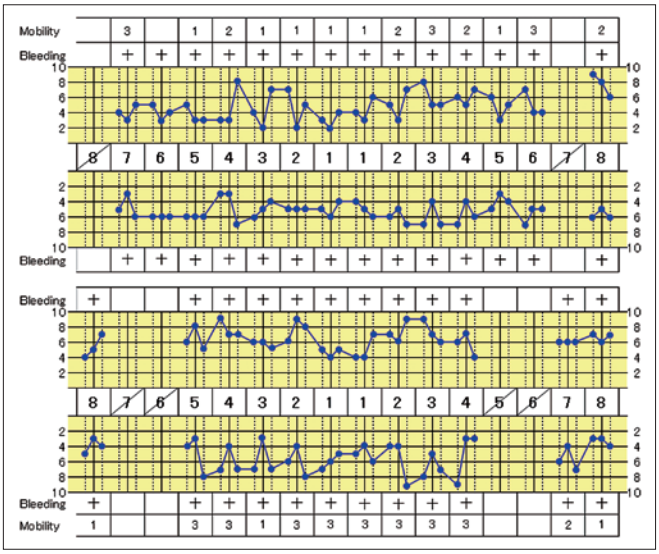

4-3 初診時のプロービングチャート。強い炎症があることから、ほとんどすべての部位に出血が見られた。4ミリ以上の歯周ポケットはすべての歯に見られ、動揺も大きいことが確認できる。このプロービングチャートは、患者さんに実際に見てもらいながら状況を伝えることができるため、患者さんへのモチベーションのツールの1つとして重要な資料となった。また、現在のメインテナンスにおけるプロービングチャートと比較することができ、メインテナンス期間中のモチベーションの大切な資料となっている。

●現在（メインテナンス中、2010.10）

4-4 現在の口腔内の状態。

図4-4はメインテナンスに入ってから5年経過し、初診から約7年後の写真である。患者さんの日常の努力により、8の残根以外のすべての部位は、歯周基本治療によって初診時よりも改善することができ、現在も機能することができている。下顎前歯の暫間固定は、脱臼の危険性があったことから基本治療中に行ったが、現在まで外れないことから、そのままの状況で経過をみている。25年間口腔内を放置していた患者さんが現在もメインテナンスに必ず来院していることは、患者さんの自分の歯を残したいという気持ちの変化が反映されていると考えられる。患者さんの生活環境についてできるだけ問診し、患者さんに寄り添い、理解を示しながらのモチベーションが、重要な役割を果たしたと考える症例である。

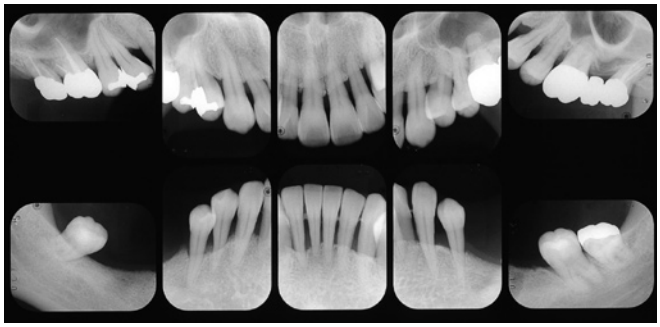

4-5 初診から約7年後のX写真。とくに下顎前歯の骨支持は少ないが、初診時と比較すると、骨の平坦化が生じて、安定していることが確認できる。その他の部位も全体的に歯槽硬線の明瞭化が確認でき、初診時よりも病状が安定したX線像となっている。

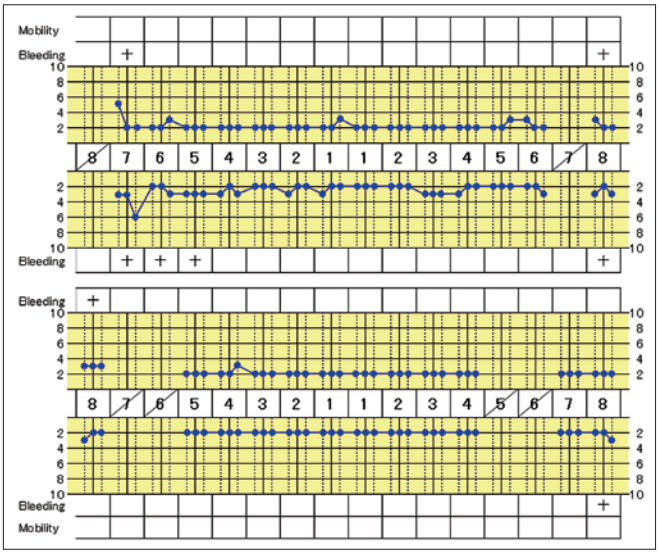

4-6 初診から約7年後のプロービングチャート。7には根分岐部病変のともなった歯周ポケットが残っているが、メインテナンスで管理中である。その他は歯周基本治療により大きく改善し、経過良好なことがこのチャートからわかる。下顎前歯は暫間固定により動揺が治まっているが、その他の動揺も現在は落ち着いており、改善している。

●初診から現在の状態

4-7 初診時の状態。

4-8 SRP開始直前の状態。

4-9 現在（SPT中）。

初診時には、歯ブラシを当てると痛みがあり出血することから、歯ブラシをあまり当てないようにしていた。しかし、その歯ブラシによって歯肉が改善する体験を通して、現在の毎日のブラッシングの重要性を認識し、実践につながる結果となっている。現在は歯肉に張りがあり、初診時の浮腫性の歯肉と質が異なる状況である。前歯の歯肉の変化は、患者さん自身にも理解しやすいことから、モチベーションに有効である。

患者さんとのかかわり方

歯周病治療を進めるにあたって、一方的にブラッシングの重要性やSRPの重要性を説明し、治療を行ったとしても、患者さん自身によるプラークコントロールの継続なくしては歯周病治療の成功はない。患者さんはさまざまな主訴を抱えている。口腔内はもちろん、生活環境も異なる。私たちは、一方的な治療を行うのではなく、それぞれの状況をできる限り把握して、患者さんの態度や話に注意を払い、常に患者さん側の立場に立って、気持ちを考えながら対応することを忘れてはならない。そういった日々の患者さんとのかかわりの中で、信頼関係を構築していくことにより、患者さん自身が医療側だけに治療を任せるのではなく、プラークコントロールの重要性を理解してもらうことが可能となる。そのことが口腔健康の考え方の見直し、メインテナンスの重要性の理解につながると考える。

そして、患者さんとの相互理解を基にしてモチベーションを高め、維持していく。そのために私たち歯科衛生士として必要なことを整理してみると、「患者さんの気持ちの変化を大切にすること」であり、これがプラークコントロール実践の向上につながると考えている。

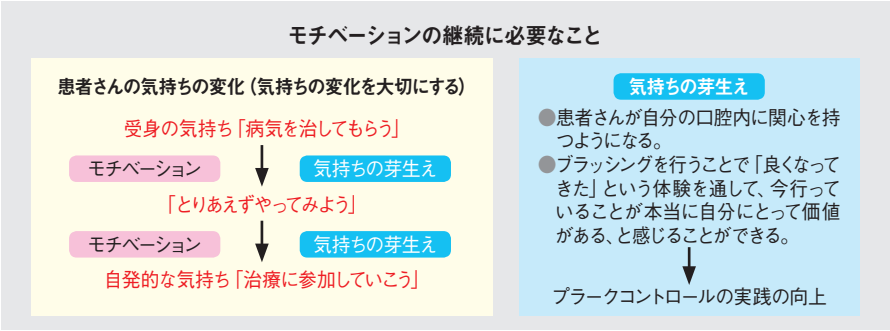

おわりに

セミナーの中で、SRPによる歯肉の変化や、メインテナンスまでの長期症例のケースプレゼンテーションを行うと、受講生から「患者さんは、どうしてそんなに長く通って来るのでしょうか」という質問を受けることがある。これは今まで述べてきたように、患者さん自身が治療やメインテナンスの重要性を理解しているかどうかが重要である。医療側が患者さんにその重要性を理解できるまで時間をかけ、治療の中から日々のプラークコントロールやメインテナンスの重要性を理解してもらい、患者さん側に寄り添う姿勢が必要とされる。画一的な対応になるのではなく、常に目の前の患者さんの気持ちを重視しながらの対応により、信頼関係の構築を図り、安心感を持って患者さんが治療に臨めるような環境づくりも大切である。そのためには患者さんの気持ちやその気持ちの変化を敏感に感じ取りながらの長期間にわたったモチベーションの継続のサポートが必要である。

最後に、私自身もさらに研鑽を積むことにより、「口腔健康を通じて真の健康づくりに」寄与することを目指したいと考えている。