音波振動歯ブラシ「プリニア スマート」の効果的な活用による口腔ケアの実際

東京都　寺西歯科医院
千葉県　医療法人皓嘉会 尾崎デンタルクリニック
歯科衛生士
山口幸子

はじめに

歯科医院に来院される患者さんの治療内容や希望、生活環境が個々に異なるように、口腔内の状況もさまざまです。同様に、使用している清掃器具には多くの種類が存在し、それぞれ歯ブラシであればブラシの硬さ・サイズ、形状なども異なります。その中から、各々の口腔内の状況にあった清掃器具を選択し、適切な使用方法をお伝えすることは、歯科衛生士の日常臨床において欠かせない重要な業務の一つです。なぜならば、私たちが行う歯周治療や、歯科医師による審美・インプラント・歯周外科・補綴修復処置により良好な状態を獲得した口腔内の状況を、長期間にわたり維持するためには、患者さんご自身によるホームケアが欠かせないからです。そこで、今回は数ある口腔清掃器具の中から、音波振動歯ブラシに焦点を当てて、考えを述べさせていただきます。

音波振動歯ブラシを有効に活用するために

音波振動歯ブラシを利用することによって得られる利点は、さまざまな文献で多く述べられています。しかし、音波振動歯ブラシの導入の際には注意が必要であることを忘れてはいけません。その理由は、現在“予防”が必要といわれているもの（う蝕・歯周病・治療後の再発）すべてにおいて、前述したように患者さんのホームケアが絶対的に必要であり、そのためには、患者さん自身が口腔内の現状を理解したうえで、ブラッシングを実践していただかなければならないからです。例えば、歯周病の治療を行い、深い歯周ポケットが上皮性の付着等により正常範囲に改善したとします。しかし、改善した歯周ポケット周囲にブラシが当たらず、その期間が長期間にわたれば、再発という状況に陥りかねません。

優れた道具の利点を最大限に生かすためには、治療に至った原因を患者さんが理解し、同じ状況にならないための手段を知ることが大切です。そのような理由から、患者さんへの初めのブラッシング指導では手用ブラシでの技術の獲得を目指し、ご自身で管理できるようになったうえで以下のような患者さんへ音波振動歯ブラシの応用をお勧めすることが望ましいと考えます。

筆者の考える電動歯ブラシの選択基準

① 技術的に問題のある方
② 時間的に制限のある方
③ 電動歯ブラシに興味のある方
④ 手指・腕などストロークを行うことに問題がある方
⑤ 口腔内に複雑な補綴物が存在する方

1. 技術的に問題のある方・時間的に制限のある方への応用

この患者さんは、初診時の主訴以外の訴えの中で、下顎前歯部の歯肉退縮とその部位の知覚過敏がありました。歯肉退縮の原因は、“ブラッシングが足りないから”という誤認に加え、育児が多忙とのことから、ご自身の口腔内をじっくり時間をかけて清掃することが困難という現状にありました。それらを考慮し、ブラッシングの方法や清掃のタイミング等の確認を行い、手用歯ブラシでの技術向上を目指した結果、安定した状態を獲得することができました。しかし、治療継続中に妊娠という生活背景の変化があり、再発を心配されていたことから、ブラシ圧のコントロールを目的とし、音波振動歯ブラシへ移行しました。その後は、時折多忙により磨きすぎてしまう傾向にはあるものの、その際の原因、状況や癖などをご自身で理解されているので自己修正が可能となり、良好な状態を維持しています。

1-1 初診時。

1-2 手用歯ブラシ使用中。

1-3 音波振動歯ブラシ使用開始、知覚過敏改善。

1-4 現在。

音波振動歯ブラシを使用している患者さんで、歯肉の擦り剥けがあった場合は要注意！

音波振動歯ブラシを使用している患者さんのリコール時に、左写真のような歯肉の擦り剥けや発赤が見られた場合は、毛先の当たっている部位を確認する必要があります。歯と歯ぐきの境目という言葉は、「患者さんにとっては中央写真のような状況をイメージする場合が多い」ということも覚えておくべきことでしょう。また、音波振動歯ブラシを使用しているにもかかわらずストロークを行っている場合も、同様の症状が見られます。

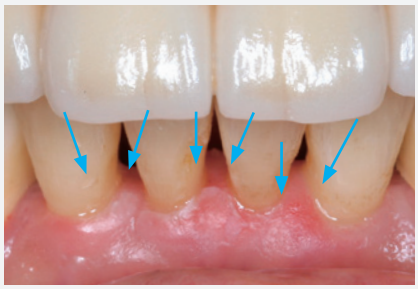

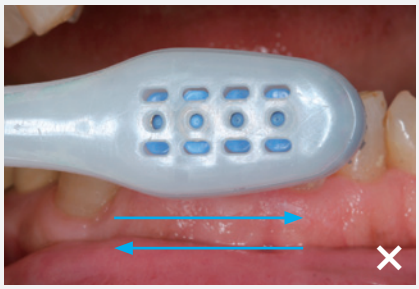

2. 重度の歯周病の方、時間的制限のある方への応用

この患者さんは、初診時における歯周組織検査の結果、総歯数28歯中、3mm以上が37%、4～5mm以上が49.4%、6mm以上が13.6%、BOP (+)は96.4%でした。このような状況にある患者さんの歯周治療を行う際に重要となってくることは、ご自身で口腔内の現状を理解し、問題に対し前向きに治療に取り組んでいただくことです。そのことを踏まえ、治療手順について歯科医師と話し合った結果、治療を開始することになりました。そこで、私が初めに行ったことは、手用歯ブラシを用いての口腔衛生指導です。患者さんの前向きな取り組みが幸いし、炎症は軽減していきました。しかし、お仕事が多忙ということから、プラークコントロールにムラが出てきました。また、治療計画の中で、歯周基本治療後に補綴治療を行うということもあり、確実な炎症のコントロールが必要不可欠と考え、スキルの安定、さらなる炎症の軽減をめざし音波振動歯ブラシをお勧めし、その後順調に経過している過程を提示します。

● 唇側面

CAL	4	2	4	6	4	5	7	5	4	9	5	8
GR				2	2		2	2		4	2	2
PPD	4	2	4	4	2	5	5	3	4	5	3	6
	2			1			1			2		

赤：出血

2-1 初診時。

2-2 手用歯ブラシ使用中。

2-3 歯周基本治療終了時、音波振動歯ブラシ使用開始。

2-4 補綴修復処置へ移行時。

● 唇側面

CAL	3	2	2	3	3	3	4	4	2	6	4	4
GR				1	1	1	2	2		4	2	2
PPD	3	2	2	2	2	2	2	2	2	2	2	2
	2			1			1			2		

炎症の軽減により生じた形態的変化に対応したブラッシング

歯肉炎と歯周炎の大きな違いは、歯周炎はアタッチメントロスの存在が認められるということです。そして、腫脹していた歯肉が改善することにより、歯肉退縮が生じることがあります。特に浮腫性の歯肉の場合、形態的な変化がより顕著に生じてきます。そのような場合、生じた変化にあったブラッシング方法が重要となってきますので、一部紹介したいと思います。

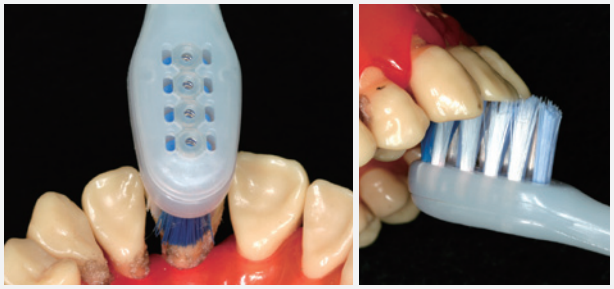

歯肉退縮がなければ辺縁部にしっかり当たります。

歯肉退縮がある場合、より根尖部を意識しブラシを当てる必要があります。

“歯と歯ぐきの境目をよく磨いてください”というフレーズを私たちはよく使いますが、歯肉退縮が生じている場合、術者・患者間で、イメージに異なりがあるため、随時確認することが大切になってきます。このことは、手用歯ブラシでの指導時も同様の注意が必要です。

3. 妥協的メインテナンス中の患者さん

実際に私たちが接する患者さんのすべてについて、理想的な治療を実践できるというわけではありません。時間的・経済的・精神的な理由から、リスク部位を残したままSPTへ移行するといったケースも多くあります。この患者さんも、⌉6に根分岐部の問題を残したままSPTを行っている患者さんです。この場合に重要となってくることは、SPTの継続と歯科医師による咬合の確認、そしてより厳密なホームケアの実践です。ここでは、この患者さんにおけるホームケアの方法をご紹介します。

● 舌側面

CAL	6	8	6
GR	2	1	2
PPD	4	7	4
		⌉6	

根分岐部病変：舌側Ⅱ度

3-1 初診時。

● 舌側面

CAL	4	7	4
GR	2	2	3
PPD	2	5	1
		⌉6	

3-2 治療移行時。

この患者さんの指導のポイント ～リスク部位を確実に清掃する～

この患者さんのリスク部位の一つは⌉6の根分岐部です。ゆえにその周囲は厳密にホームケアを行う必要があります。⌉6の根分岐部の位置は、遠心舌側根がない限り、頰側舌側ともに、ほぼ中央に存在します。そこで、その部位を患者さんに認識していただくことから始めました。しかし、実際の口腔内は、歯肉退縮により隣接歯との歯頸線の高さが異なりストロークが困難であったため、手用歯ブラシやワンタフトでの清掃時に、たびたび擦過傷が生じました。そのような理由を考慮し、患者さんと相談後音波振動歯ブラシをお勧めしました。そして、厳密なブラッシングが必要な部位には、プリニア ワンタフトブラシを使用してより厳密なプラークコントロールを目指しました。現在は外傷やプラークの残存もなく、安定した状況を維持しています。

プリニア ワンタフトブラシ

SPT時

● 舌側面

CAL	4	6	4
GR	3	3	3
PPD	1	3	1
		⌉6	

根分岐部病変：舌側Ⅱ度

4. インプラントを埋入されている患者さんへの応用①

近年の歯科医療の発展の一つとして、インプラント治療技術の向上があげられます。イプラント治療の黎明期においては、ある特定の施設もしくは特別な技術をもった先生のみが行う治療でしたが、今では各診療所において施術される、より身近な技術となりました。しかし、それに伴ってインプラント粘膜炎や周囲炎が増加しているということも忘れてはいけない事実です。その予防として第一に考えるべきことは、確実にインプラント周囲の清掃を行い、患者さんにも厳密なブラッシングを実践していただくということを、私たちは認識すべきでしょう。

インプラント治療の大きな特徴の一つとして、インプラントの上部構造は複雑な形態を伴う傾向にあることがあげられます。特に、骨欠損の状態や埋入位置・歯肉の厚みなどにより、粘膜辺縁部の位置は患者さん個々に異なるため、清掃の難易度も異なってきます。また、インプラントは歯周病の既往や全身状態などに大きく左右されるため、インプラント治療を行った部位だけでなく、全口腔内での環境が炎症発症に大きく左右されるということも常に念頭に置くべきでしょう。

この患者さんのケースでは、隣接歯との高さが異なるため、図4-1に示した青い点線部（----）より下の部分にプラークが残存していました。

その際の指導方法として、患者さんにプラークの状態を確実に理解していただき、磨くべき部位は幅が狭く、立ち上がりが大きいため、当て方に工夫が必要であることをお伝えしたうえで、次にブラシの先端①、中央②、かかと③、と3段階に分け清掃するよう提案しました。

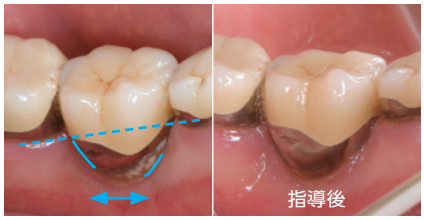

4-1 ブラッシング指導は、指導するだけでなく、実践度の確認も必ず行う。

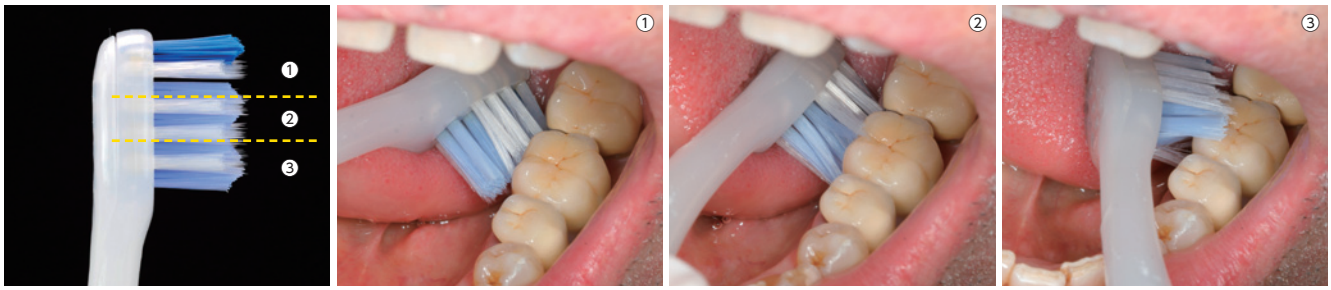

4-2 立ち上がりの幅に応じ、先端①、中央②、かかと③、というように、当てる角度に注意することが大切です。

5. インプラントを埋入している患者さんへの応用②

インプラント治療の一つに、オーバーデンチャーがあります。その際に用いられるインプラントのアタッチメント周囲（提示症例は磁性アタッチメント）は、高さがなく、清掃すべき部位が粘膜と近接しているために傷が生じやすく、患者さんにとっては困難となることが多いということを念頭におくことが大切です。手用歯ブラシでの指導、もしくは図5-2で示したように、ワンタフトブラシを矢印のように動かし磨いていただく指導をすることが基本かと思われますが、外傷が生じやすい方（図5-1ブラシによる傷）にはプリニア ワンタフトブラシをお勧めして清掃することが有効です。プリニア ワンタフトブラシは動かす必要がないため、実際の成果として外傷のリスクが軽減すると実感しています。

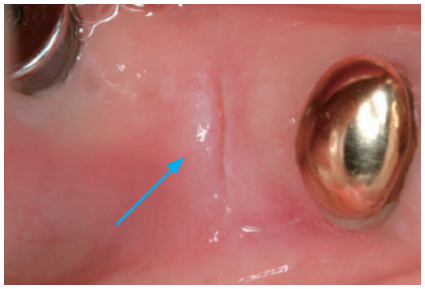

5-1 ブラシによる傷。

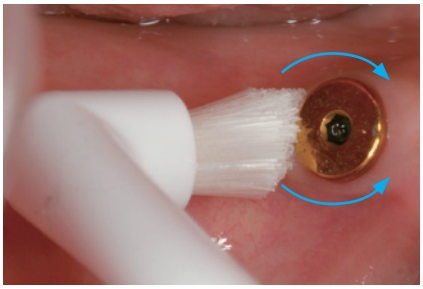

5-2 手用歯ブラシ（ワンタフトブラシ）。

5-3 プリニア ワンタフトブラシ。

おわりに

マスメディアやインターネットの発展は、あらゆる場面からの情報入手を可能にしました。それに伴い、歯科に対する知識や治療に対する要求も高まり、その要求に応えるために、歯科医療技術は目覚ましい発展をとげたという現状を私たちは理解すべきでしょう。しかし、どんなに技術が発展しても、“患者さん自身で自分の健康を維持するために管理する”ということに変わりはなく、歯科衛生士はその健康維持をサポートする立場であるといったことを再度認識すべきだと思います。そして、有効な器具を最大限に活かすためには、技術や器具の扱いなどの知識を身につけるだけでなく、人間力・コミュニケーション力・基本マナーも同じように大切にすることが必要不可欠であるということを常に念頭において、臨床を行っていきたいと考えています。

山口幸子（やまぐち さちこ）
東京都 寺西歯科医院　千葉県 医療法人皓嘉会 尾崎デンタルクリニック　歯科衛生士
略歴・所属団体◎1991年 東北歯科専門学校 歯科衛生士科卒業。1991～2003年 都内歯科医院に勤務。2003～2004年 休職。2006年～ 寺西歯科医院 非常勤勤務。2009年 日本臨床歯周病学会認定歯科衛生士取得。2011年～ 医療法人皓嘉会 尾崎デンタルクリニック 非常勤勤務。2012年 日本歯周病学会認定歯科衛生士資格取得。
日本臨床歯周病学会／日本歯周病学会。
所属スタディーグループ◎スタディーグループ 赤坂会。